ОПРЕДЕЛЕНИЕ КАЧЕСТВА ХИРУРГИЧЕСКОГО ВМЕШАТЕЛЬСТВА ПРИ АНАЛИЗЕ ПОКАЗАТЕЛЕЙ ФИЗИОЛОГИЧЕСКИХ СИСТЕМ СПОРТСМЕНОВ В ПРИРОДНО-КЛИМАТИЧЕСКИХ УСЛОВИЯХ СЕВЕРА

DETERMINATION OF THE QUALITY OF SURGICAL INTERVENTION IN THE ANALYSIS OF INDICATORS OF THE PHYSIOLOGICAL SYSTEMS OF ATHLETES IN THE NATURAL AND CLIMATIC CONDITIONS OF THE NORTH

DOI: 10.24411/2658-4964-2021-10327

Яцкова Лилия Александровна, кандидат педагогических наук, Доцент, БУ «Ханты-Мансийская государственная медицинская академия», доцент кафедры физического воспитания, ЛФК, восстановительной и спортивной медицины

Yatskova Lilia Aleksandrovna, Candidate of Pedagogical Sciences, Associate Professor, BU "Khanty-Mansiysk State Medical Academy", Associate Professor of the Department of Physical Education, Physical Therapy, Rehabilitation and Sports Medicine

Аннотация

Проблема соединения тканей при выполнении оперативных вмешательств в различных областях хирургии остается одной из наиболее актуальных проблем. Несмотря на внедрение в хирургическую практику современных методов соединения тканей, основным методом остается соединение тканей с помощью ручного шва с использованием различных видов хирургического шовного материала. От вида шовного материала зависит надежность соединения тканей и возникновение тех или иных послеоперационных осложнений, количество которых остается на высоком уровне. На сегодня продолжают использоваться для соединения тканей так называемые «классические» шовные материалы (шелк,

капрон, кетгут), которые не совсем удовлетворяют хирургов. Результаты хирургического лечения различных заболеваний напрямую зависит от реакции тканей на шовный материал, используемый. Авторы статьи показывают, что анализ послеоперационного периода определяется на основании приживаемости тканей в организмах животных;

Annotation

The problem of connecting tissues when performing surgical interventions in various areas of surgery remains one of the most pressing problems. Despite the introduction of modern methods of connecting tissues into surgical practice, the main method remains the connection of tissues using a manual suture using various types of surgical suture material. The type of suture material depends on the reliability of the connection of tissues and the occurrence of certain postoperative complications, the number of which remains at a high level. Today, the so-called "classic" suture materials (silk, nylon, catgut) continue to be used for connecting tissues, which do not quite satisfy surgeons. The results of surgical treatment of various diseases directly depend on the response of the tissues to the suture material used. The authors of the article show that the analysis of the postoperative period is determined on the basis of the survival rate of tissues in animal organisms.

Ключевые слова: Экспертиза, качество, структура, развитие, динамика.

Keywords: Expertise, quality, structure, development, dynamics.

Цель исследования – морфометрический [2, с. 7] и морфологический [5, с. 105] анализ реакции тканей при имплантации классического хирургического шовного материала из шелка [7, с. 16]. Во время проведения экспериментального исследования придерживались основных международных биоэтических норм [8, с. 447] и законодательных документов о биоэтике [1, с. 38].

При изучении реакции тканей на имплантацию шовного материала в работе был использован стерильный атравматический шовный материал из шелка диаметром 0,085 мм (условный номер 6/0) с колющей иглой 12 мм 3/8 диаметром 0,28 мм [6,

с. 43]. Шовный материал изготовлен и стерилизован оксидом этилена в соответствии со стандартом ISO 9001: 2008 [4, с. 52].

Экспериментальная часть работы выполнена на 35 крысах массой тела от 200 до 250 грамм, согласно общепринятых норм. После проведения премедикации димедролом (1,5 мг/кг) и аминазином (0,02 мг/кг), которые вводили внутримышечно, проводили анестезию кетамином (10,0 мг/кг). После проведения срединной лапаротомии прошивали печень, мышцы поясничной области со стороны брюшной полости, а затем узловыми швами ушивали послеоперационную рану. Животных выводили из опыта путем декапитации после предварительного введения тиопентала натрия (50 мг/кг) через 3, 5, 7, 14, 21, 30 и 180 дней после операции.

После выведения животных из опыта проводили вскрытие животных и оценивали общее состояние органов брюшной полости, их положение, размеры, цвет, поверхность, выраженность спаечного процесса, наличие макроскопических изменений в области имплантации лигатур и забирали ткани для морфологических исследований [3, с. 54]. Взятые для исследования ткани печени и мышц фиксировали в 10% растворе нейтрального формалина. Изготовленные гистологические препараты окрашивали гематоксилин-эозином, по Ван Гизону. Окрашенные срезы изучали под световым микроскопом. Морфометрические исследования изменений клеточного состава в тканях в местах имплантации шовного материала проводили по методике Г.Г. Автандилова. Для проведения статистических расчетов была использована интегральная система STATISTICA.

При имплантации шелка в ткани печени через 3-5 суток от начала эксперимента вокруг шовного материала определялось плотное скопление моноцитарных, макрофагальных элементов и эпителиоидных клеток, между которыми были неравномерно распределены плазматические клетки, лимфоциты и сегментоядерные нейтрофилы. Непосредственно вокруг шовной нити в виде узкой муфты располагались эпителиоидные клетки, которые сливались в симпласты, а также уже сформированы многоядерные гигантские клетки (МГК) инородного тела. При этом часть из них проникала между волокнами самой нити.

В тканях печени вокруг шовного материала наблюдались выраженные некротично-дистрофические изменения. Гепатоциты вокруг лигатур были увеличены в размерах, имели нечеткие границы, Цитоплазма гепатоцитов приобретала слабо-базофильный зернистый вид, ядра были с признаками вакуолизации. Часть гепатоцитов вообще не имела ядра, цитоплазма была гомогенизированная, с повышенной эозинофильностью. Фиброзная ткань капсулы печени и портальных трактов в местах имплантации лигатур была некротизирована и представлена в виде гомогенных эозионофильных масс, между которыми располагались разрушенные сегментоядерные нейтрофильные лейкоциты (рис. 1).

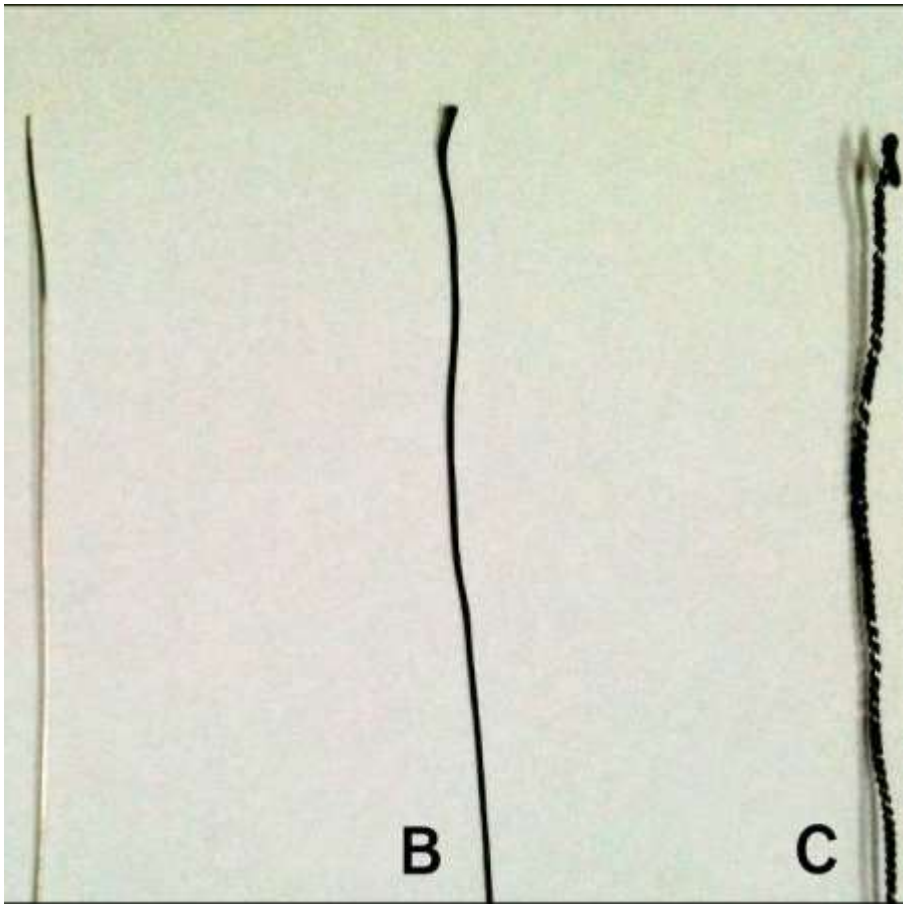

Рисунок 1. Воспалительная реакция в месте имплантации шелковой лигатуры, участок некроза с инфильтрацией сегментоядерными нейтрофилами, дискомплексация и дистрофия гепатоцитов на 3-и сутки эксперимента. Окраска гематоксилин эозин, х200

Дистальнее клеточного инфильтрата наблюдались мелкоочаговые кровоизлияния, разжижение тканевых структур, с признаками их отека и набухания. Балочное строение печени вокруг места расположения шовного материала было сохранено, однако гепатоциты находились в состоянии зернистой и гидропической дистрофии. Синусоиды были инфильтрированы моноцитарными гистиоцитами и плазматическими клетками. На фоне умеренного неравномерного полнокровия сосуда портальных трактов наблюдался стаз и слабо выраженный диапедез эритроцитов. При морфометрическом исследовании клеточного состава в тканях печени преобладали лейкоциты, количество которых составляет 657,0±18,4 клеток на мм^2. Количество лимфоцитов было на уровне 76,9±2,7 клеток на мм^2, макрофаги и моноциты определялись в количестве 19,6±0,9 клеток на мм^2, а количество МГК составляла 12,4±1,2 клеток на мм^2 ткани.

На 7 сутки эксперимента отмечалось уменьшение степени ишемических повреждений гепатоцитов – цитоплазма их просветлялась, наблюдалась более четкая граница клеток. Воспалительный вал вокруг лигатур не был выражен, преобладала рассеянная инфильтрация лимфогистиоцитарными элементами. В то же время количество эпителиоидных и МГК инородных тел увеличилось. В зоне имплантации шелка повреждения определялись многочисленные тонкостенные кровеносные сосуды микроциркуляторного русла с расширенным просветом и признаками полнокровия. Количество фибробластов и коллагеновых волокон увеличилось, единичные фибробласты определялись непосредственно в зоне повреждения среди некротических масс.

Через 7 суток от начала эксперимента отмечались изменения клеточного состава, количество лейкоцитов достоверно ($p<0,05$) уменьшалось, по сравнению с предыдущими сроками наблюдения, и составляло 543,0±15,7 клеток на мм^2, почти вдвое возросло количество лимфоцитов ($p<0,05$) до 146,2±21,4 клеток на мм^2 и количество макрофагов и моноцитов до 219,4±22,7 клеток на мм^2. Вместе с тем достоверно возросло количество МГК инородного тела до 20,9±0,7 клеток на мм^2 ткани.

На 14 сутки наблюдения в тканях определялись явления лимфостаза, сохранялся воспалительный инфильтрат и гранулематозная реакция. Соединительно-тканевые образования уплотнились, тонкие пучки коллагеновых волокон и пучки фибробластов концентрически охватывали нить с зоной повреждения. Сохранялось полнокровие синусоидов печени и портальных трактов вокруг места имплантации лигатуры. Количество нейтрофильных лейкоцитов в воспалительном инфильтрате вокруг лигатур уменьшалось до 357,0±10,3 клеток на мм^2 и было достоверно меньше ($p<0,05$), чем в предыдущий срок наблюдения количество лимфоцитов, макрофагов и моноцитов оставалось на уровне предыдущего срока наблюдения ($p>0,05$). МГК инородного тела определялись в большом количестве – 16,5±0,2 клеток на мм^2 ткани, хотя их количество было достоверно ($p<0,05$) меньше, чем на 7 сутки наблюдения.

Указанные гистологические изменения, в целом, сохранялись и на 21 сутки эксперимента. Уменьшилось число клеток воспаления, особенно плазмоцитарных элементов и МГК. Фиброзная капсула вокруг лигатур стала более зрелой и плотной за счет увеличения количества коллагеновых волокон и их упорядочения. Фибробласты в виде пучков и капилляры активно прорастали зону повреждения тканей. В прилежащей паренхиме печени наблюдались гепатоциты с признаками зернистой дистрофии. Полнокровие синусоиды отмечалась лишь в зоне, которая непосредственно граничила с местом повреждения.

На 30 сутки наблюдения в большинстве случаев вокруг шовного материала и на месте некротизированых тканей сформировалась фиброзная капсула из плотно расположенных, преимущественно параллельно направленных, пучков коллагеновых волокон и небольшого количества среди них фиброцитов, фибробластов и единичных лимфогистиоцитарных элементов. В то же время, в отдельных случаях в месте расположения шовного материала выявлены очаги гнойно-некротических изменений тканей с наличием многочисленных колоний бактерий. Вокруг этих очагов располагалась богатая тонкостенными сосудами плотная фиброзная ткань, и выраженная воспалительная инфильтрация сегментоядерными нейтрофилами (преимущественно вокруг самого тканевого

детрита) и лимфо-плазмацитарными элементами. В тканях, которые прилегали к имплантированной лигатуре наблюдались гепатоциты с признаками дистрофии (рис. 2). На 30 сутки количество нейтрофильных лейкоцитов в тканях вокруг имплантированных лигатур составляло 245,6±10,3 клеток на мм^2, что свидетельствовало о наличии воспалительного процесса вокруг шовного материала по типу хронического воспаления, что подтверждалось количеством лимфоцитов 125,3±18,3 клеток на мм^2, макрофагов и моноцитов 148,4±13,7 клеток на мм^2 и большим количеством МГК инородного тела – 9,3±0,3 клеток на мм^2.

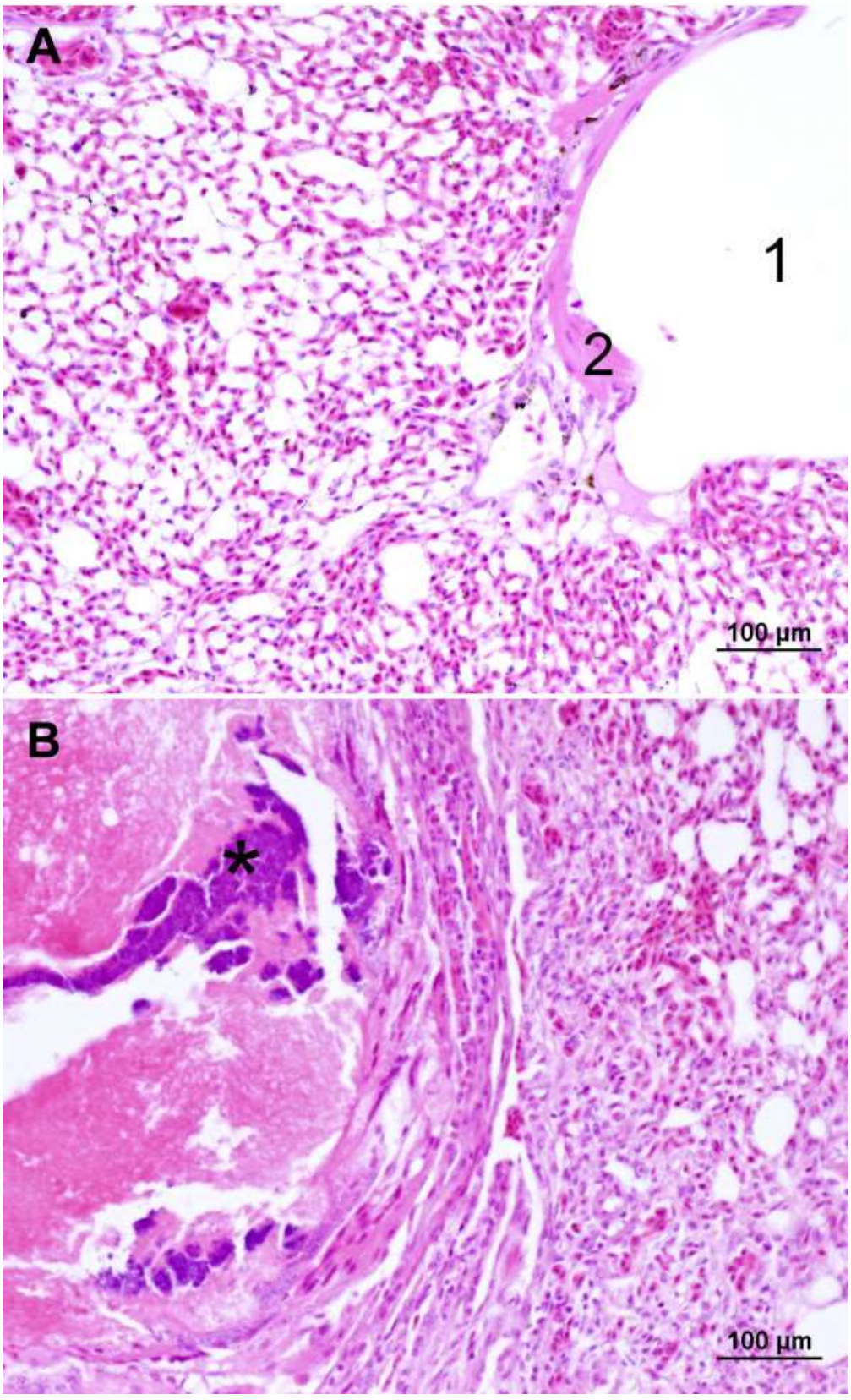

Рисунок 2. Гнойно-некротические изменения с колониями бактерий, предварительно сформированная фиброзная капсула вокруг имплантации шелковой нити в тканях печени на 30 сутки эксперимента. Окраска гематоксилин-эозин, х 100

При проведении морфометрического анализа на 180 сутки наблюдения сохранялись признаки хронического воспалительного процесса вокруг шовного материала: количество нейтрофильных лейкоцитов составляла 157,0±6,2 клеток на мм^2, лимфоцитов – 107,4±14,8 клеток на мм^2, макрофагов и моноцитов – 97,4±7,5 клеток на мм^2 и МГК инородного тела – 4,3±0,1 клеток на мм^2.

В участках имплантации шелка в скелетные мышцы на 3-5 сутки эксперимента, так как и в тканях печени, в непосредственной близости к расположению шовного материала отмечался коагуляционный некроз части скелетных мышечных волокон, диссоциация и выраженное истончение вследствие отека эндо- и перимизию. Поврежденные волокна частично были представлены разрозненными интенсивно базофильными фрагментами полигональной формы, в некоторых из них по периферии еще сохраняются остатки ядер. Кроме базофильных фрагментов были пучки мышечных волокон с «мутной» эозинофильной гомогенизированной саркоплазмой без ядер. Сохраненные мышечные волокна были покручены, цитоплазма их неравномерно эозинофильна, очагово гомогенизирована, а местами, наоборот, продольно разволокнена. Поперечных полос на значительном промежутке не наблюдалась. В соединительнотканевых прослойках мышц, в зоне повреждения тканей отмечалась относительно равномерная диффузно-рассеянная инфильтрация сегментарноядерными нейтрофилами и плазматическими клетками, макрофаговыми элементами и лимфоцитами. Воспалительный клеточный инфильтрат проникал между волокнами перимизия, нарушая его целостность. Непосредственно возле нити наблюдались участки фибринозного некроза, о чем свидетельствовало наличие разрушенных коллагеновых волокон с участками пикрофуксинофильных масс (рис. 3).

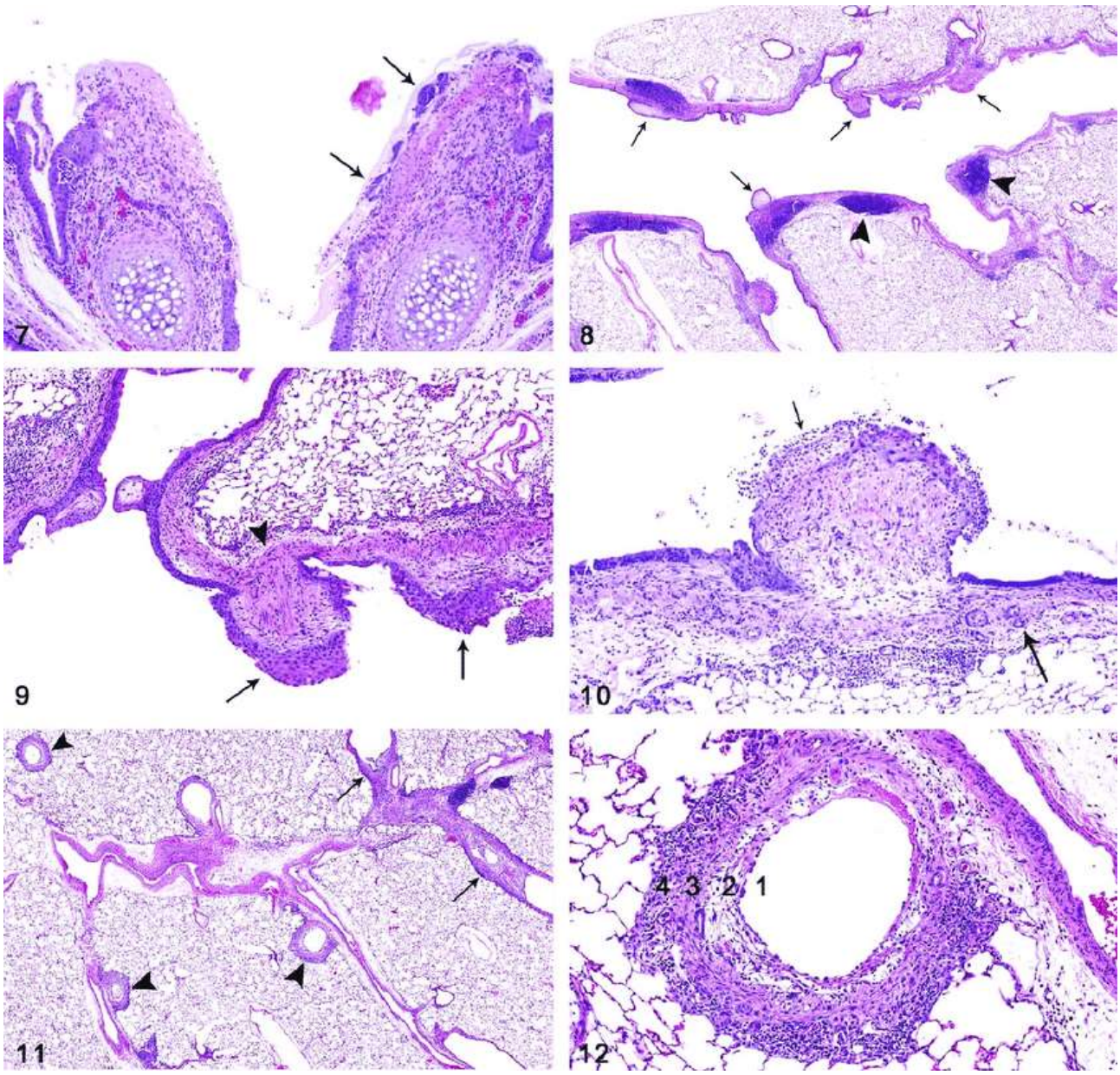

Рисунок 3. Выраженная воспалительная реакция, повреждения скелетных мышечных волокон в месте имплантации шелковой нити на 3 сутки эксперимента. Окраска гематоксилин-эозин, х 100

Сохраненные коллагеновые волокна были диссоциированные, отечные, бледно окрашивались пикрофуксином. Между волокнами неравномерно распределяются фибробласты и большое число тонкостенных, преимущественно капиллярного типа сосудов с широким просветом и набухшим эндотелием. В тканях вокруг нити наблюдались очаговые периваскулярные кровоизлияния преимущественно вокруг прокольных каналов.

Аналогично, как и в тканях печени в мышечной ткани при имплантации шелка отмечалась воспалительная реакция. Количество лейкоцитов составляла 678,0±15,7 клеток на мм^2, количество которых достоверно не отличалась от количества лейкоцитов в тканях печени. Лимфоцитарная и макрофагальная реакция на этот срок наблюдения также не была выраженной. Лимфоциты определялись в количестве 80,3±1,7 клеток на мм^2 ткани, количество макрофагов и моноцитов -18,4±0,5 клеток на мм^2, количество МГК составляла 16,3±1, клеток на мм^2.

На 7 сутки, в сравнении с предыдущими сроками наблюдения, отмечалось уменьшение числа некротизированных мышечных волокон и явлений отека. Умеренно выраженная сегментоядерная и лимфо-истиоцитарная инфильтрация, носили неравномерный рассеянный характер. В то же время количество макрофагальных элементов, в том числе и МГК, увеличилось. Вокруг шовного материала сформировался эпителиоидно-клеточный грануляционный вал. Макрофагальная реакция была особенно выражено вокруг нитей, расположенных в межмышечных соединительнотканных прослойках, где эпителиальные клетки совместно с МГК инородного тела плотными муфтами охватывали единичные волокна шелка или их группы, что приводило к нарушению целостности структуры шовного материала. Сохранялось набухание и диссоциация пикрофуксиновых волокон соединительной ткани. Воспаление несколько уменьшалось, вокруг лигатур определялись лейкоциты в количестве 569,0±15,7 клеток на мм^2, возрастало количество лимфоцитов до 184,3±20,7 клеток на мм^2, макрофагов и моноцитов до 227,3±20,4 клеток на мм^2. Так как и при имплантации лигатур в печень на 7 сутки наблюдения возросло количество МГК инородного тела до 22,8±0,4 клеток на мм^2.

На 14 сутки эксперимента некроза мышечных волокон не наблюдалось, уменьшились явления отека и были незначительные. В рассеянном воспалительном инфильтрате количество лимфо-плазмацитарных элементов значительно уменьшилось, сегментоядерные нейтрофилы – наблюдались в виде небольших скоплений. Среди клеток макрофагального ряда, плотно

расположенных вокруг структурных элементов шовного материала, отмечалось некоторое уменьшение числа эпителиоидных и МГК, появление активных фибробластов. Вокруг гранулематозного вала росло количество коллагеновых волокон, которые были разнонаправленными. Количество функционирующих капилляров значительно уменьшилась. В скелетных мышечных волокнах сохранялись признаки дистрофии. Воспалительные явления в области имплантации лигатур уменьшалась, о чем свидетельствовало уменьшение количества нейтрофильных лейкоцитов до 397,0±11,4 клеток на мм^2, рост количества лимфоцитов до 245,1±26,4 клеток на мм^2 и количества макрофагов и моноцитов – до 196,4±23,4 клеток на мм^2 ткани. Но количество МГК инородного тела оставалось на высоком уровне 18,3±1,2 клеток на мм^2.

На 21 сутки во всех опытах отмечено значительное уменьшение числа макрофагальных клеток в составе гранулематозного вала, утолщение и уплотнение коллагеновых волокон, колторые формировали четкую фиброзную капсулу вокруг шовного материала. В мышечных волокнах сохранялись дистрофические изменения. При этом в 5 случаях вокруг имплантированных лигатур отмечалось увеличение числа воспалительных клеточных элементов, в основном за счет сегментоядерных нейтрофилов и плазматических клеток, нарастания явлений отека, резкого расширения и полнокровия сосудов микроциркуляторного русла.

На 30 сутки вокруг шовного материала хранились эпителиоидноклеточные гранулемы в виде неширокого ободка из МГК инородных тел. В большинстве случаев определялось усиление воспалительной реакции в виде умеренной очагово-рассеянной лимфоплазмацитарной инфильтрации с примесями сегментоя – ядерных нейтрофилов (рис. 4). В фиброзной капсуле, прилегающем к перимизию количество зрелых коллагеновых волокон и их пучков увеличилась, плотность их возросла, количество фибробластов уменьшилась. Наблюдалось уменьшение количества функционирующих сосудов. Явления воспаления продолжали уменьшаться и приобретали хронический характер. Количество лейкоцитов составляло 179,0±8,4 клеток на мм^2, количество лимфоцитов

136,2±17,3 клеток на мм^2. макрофаги и моноциты определялись в количестве 179,5±14,9 клеток на мм^2, а количество МГК инородного тела составляло 10,0±0,3 клеток на мм^2.

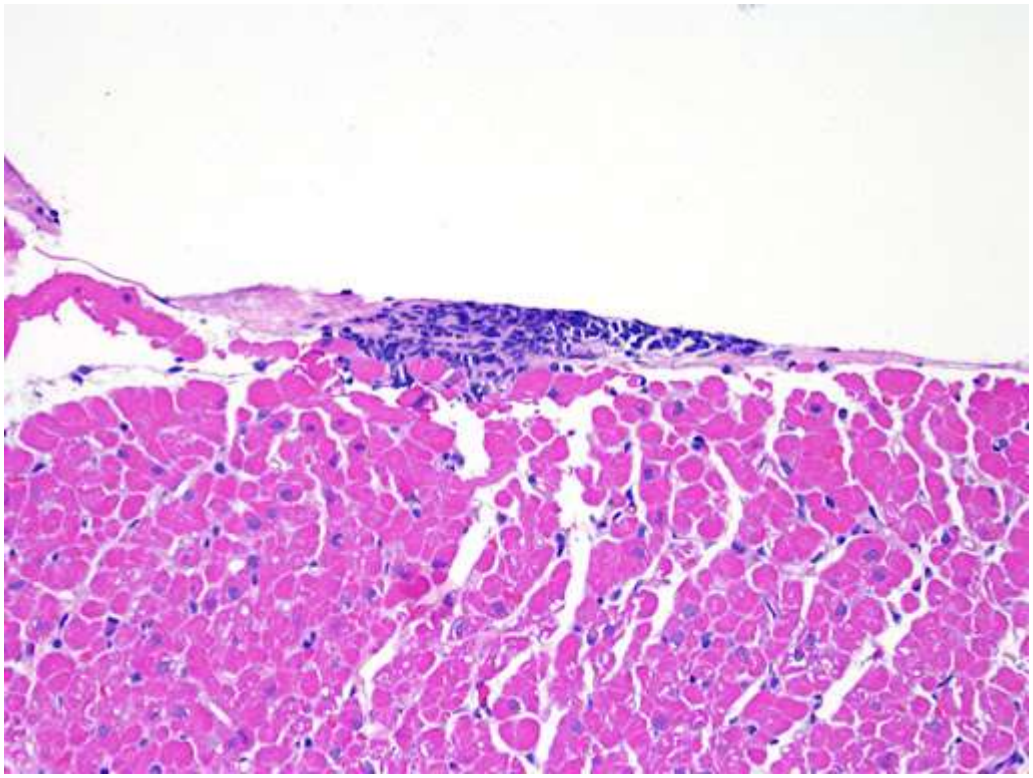

Рисунок 4. Воспалительная инфильтрация скелетной мышечной ткани в зоне имплантации шелковой лигатуры, отграниченной фиброзной капсулой с МГК на 30 сутки эксперимента. Окраска гематоксилин-эозин, х 200

На 180 сутки наблюдения в мышцах вокруг шовного материала продолжал протекать процесс хронический воспалительный процесс. Количество лейкоцитов составляло 164,0±5,7 клеток на мм^2, количество лимфоцитов 98,5±8,7 клеток на мм^2, макрофаги и моноциты определялись в количестве 123,1±8,3 клеток на мм^2, а количество МГК инородного тела составляло 5,6±0,7 клеток на мм^2.

Таким образом полученные данные свидетельствуют, что в местах имплантации шовного материала остается воспалительная реакция тканей даже в конечные сроки наблюдения, что подтверждается данными морфометрического исследования и характером клеточного состава в тканях вокруг имплантированных лигатур.

При имплантации хирургического шовного материала в ткани печени и мышцы в первые 7 суток после операции наблюдается выраженная воспалительная реакция, о чем свидетельствует высокое количество нейтрофильных лейкоцитов и многоядерных гигантских клеток инородного тела. Постепенное достоверное уменьшение количества нейтрофильных лейкоцитов на фоне роста количества лимфоцитов, макрофагов, моноцитов и многоядерных гигантских клеток инородного тела свидетельствует о наличии хронического воспаления вокруг вживленных лигатур, которое хранится до 180 суток наблюдения. Реакция тканей печени и мышц на имплантацию шелка свидетельствует о нецелесообразности использования этого вида шовного материала для соединения тканей при выполнении оперативных вмешательств.

Список литературы

1. Маркин А.А., Касимова К.Х., Панчук Ю.П. Судебно-медицинская оценка причинения вреда здоровью пациенту при выполнении хирургического вмешательства // Известия Российской Военно-медицинской академии. 2019. Т. 3. № S1. С. 37-40.
2. Михеева Н.А. Судебно-медицинская экспертиза неблагоприятных исходов при оказании пластической хирургической помощи // Медицинская помощь. 2008. № 5. С. 6-9.
3. Рыжаков А.Д., Березников А.В., Лебедева А.М., Промин М.Е. Целевая экспертиза качества случаев хирургической помощи с летальным исходом: методика экспертной оценки // Обязательное медицинское страхование в Российской Федерации. 2014. № 5. С. 48-55.
4. Старченко А.А., Тарасова О.В., Комарец С.А., Гончарова Е.Ю., Сергеева Л.А., Яковлева С.Я., Макарова И.Г., Комарец Ю.Н. Критерии ненадлежащего качества выполнения медицинского вмешательства в акушерстве // Заместитель главного врача. 2012. № 7 (74). С. 42-53.
5. Федотова Е.В. Структура и причины ненадлежащего оказания хирургической помощи по результатам экспертиз страховой компании // В сборнике: Новые

задачи современной медицины Материалы III Международной научной конференции. 2014. С. 102-106.

6. Фокин М.М. Методика производства судебно-медицинских экспертиз дефектов оказания хирургической помощи // Медицинская экспертиза и право. 2013. № 6. С. 40-44.
7. Фокин М.М., Ерофеев С.В. Судебно-медицинская экспертиза неблагоприятного исхода хирургической помощи (анализ практики и разработка методики) // Медицинская экспертиза и право. 2013. № 1. С. 13-17.
8. Щедренок В.В., Орлов С.В., Аникеев Н.В., Себелев К.И., Соваков И.А., Тюлькин О.Н., Красношлык П.В., Чижова М.В., Могучая О.В. Оценка качества хирургического лечения нестабильности позвоночника при травме и дегенеративных заболеваниях // Medline.ru. Российский биомедицинский журнал. 2010. Т. 11. № 2. С. 442-448.

List of references

1. Markin A.A., Kasimova K.Kh., Panchuk Yu.P. Forensic medical assessment of harm to the patient's health during surgical intervention // News of the Russian Military Medical Academy. 2019.Vol. 3.No. S1. S. 37-40.
2. Mikheeva N.A. Forensic medical examination of unfavorable outcomes in the provision of plastic surgical care // Medical assistance. 2008. No. 5. S. 6-9.
3. Ryzhakov A.D., Bereznikov A.V., Lebedeva A.M., Promin M.E. Targeted examination of the quality of cases of surgical care with a fatal outcome: a method of expert assessment // Compulsory medical insurance in the Russian Federation. 2014. No. 5. S. 48-55.
4. Starchenko A.A., Tarasova O.V., Komarets S.A., Goncharova E.Yu., Sergeeva L.A., Yakovleva S.Ya., Makarova I.G., Komarets Yu.N. Criteria for inadequate quality of medical intervention in obstetrics // Deputy Chief Physician. 2012. No. 7 (74). S. 42-53.
5. Fedotova E.V. The structure and reasons for the improper provision of surgical care based on the results of the expertise of the insurance company // In the collection:

New tasks of modern medicine Materials of the III International scientific conference 2014.S. 102-106.

6. Fokin M.M. Technique for the production of forensic medical examinations of defects in the provision of surgical care // Medical examination and law. 2013. No. 6. S. 40-44.
7. Fokin M.M., Erofeev S.V. Forensic examination of an unfavorable outcome of surgical care (analysis of practice and development of a method) // Medical examination and law. 2013. No. 1. S. 13-17.
8. Shchedrenok V.V., Orlov S.V., Anikeev N.V., Sebelev K.I., Sovakov I.A., Tyulkin O.N., Krasnoshlyk P.V., Chizhova M.V., Mighty O.V. Assessment of the quality of surgical treatment of spinal instability in trauma and degenerative diseases // Medline.ru. Russian Biomedical Journal. 2010. T. 11.No. 2.P. 442-448.