СОВРЕМЕННЫЕ ПОДХОДЫ В ЦИТОЛОГИЧЕСКОЙ ДИАГНОСТИКЕ ЗАБОЛЕВАНИЙ ДИФФУЗНОГО УЗЛОВОГО ЗОБА

MODERN APPROACHES IN THE CYTOLOGICAL DIAGNOSIS OF DISEASES OF DIFFUSE NODULAR GOITER

Стяжкина Светлана Николаевна, д.м.н., профессор кафедры факультетской хирургии с курсом урологии, Ижевская государственная медицинская академия, г. Ижевск

Костарева Елена Юрьевна, врач – цитолог высшей квалификационной категории отделения лабораторной диагностики БУЗ МЗ «1РКБ МЗ УР», г.Ижевск

Мирошевская Екатерина Павловна, студентка, Ижевская государственная медицинская академия, г. Ижевск

Хамитова Алина Раифовна, студентка, Ижевская государственная медицинская академия, г. Ижевск

Styazhkina S. N. sstazkina064@gmail.com

Kostareva E.Yu.

Khamitova A.R. alinka_aknila99@mail.ru

Miroshevskaya E.P. kate.miroshevskaia@gmail.com

Аннотация

Диффузный узловой зоб - до сегодняшнего дня остается одной из главной патологией эндокринологи, которая является эндемичным заболеванием в Удмуртии. В данной статье рассмотрены современные подходы в диагностике заболеваний диффузного узлового зоба. Целью исследования являлось изучить цитологические особенности строения данной патологии, влияние климата и

условий проживания в регионе Удмуртская республика. В ходе исследования серии случаев за период 2020 г. были обследованы 150 заключений врача цитолога и УЗИ диагностики БУЗ УР “1 РКБ МЗ УР” Костаревой Е.Ю.. В ходе работы был произведен анализ новых диагностических технологий, которые в том числе активно применяются в регионе Удмуртия.

Annotation

Diffuse nodular goiter - to this day remains one of the main pathology of endocrinology, which is an endemic disease in Udmurtia. This article discusses modern approaches in the diagnosis of diseases of diffuse nodular goiter. The aim of the study was to study the cytological features of the structure of this pathology, the influence of climate and living conditions in the Udmurt Republic region. In the course of the study of a series of cases for the period of 2020, 150 conclusions of a cytologist and ultrasound diagnostics of BUZ UR "1 RCH MH UR" Kostyreva E.Yu were examined. region of Udmurtia.

Ключевые слова: диффузный узловой зоб, диагностика, цитологическое исследование, щитовидная железа.

Key words: diffuse nodular goiter, diagnosis, cytological examination, thyroid gland.

Заболевания щитовидной железы до сих являются одними из самых распространенных видов патологии в эндокринологии, что вызвано многими факторами, среди которых наиважнейшими являются недостаток йода, повышенный фон радиации и прогрессирующие загрязнение окружающей среды. В последнем, несомненно главнейшую роль играет сам человек.Узловой нетоксический зоб - это наиболее часто встречающаяся патология щитовидной железы на сегодняшний день. Повышение числа больных за последние годы тиреоидной патологией также связывают и с улучшением методов диагностики, которые будут подробно представлены в данной работе. [3]

Узловой зоб — собирательное клиническое понятие, объединяющее различные по морфологии объемные образования щитовидной железы,

выявляемые с помощью пальпации и УЗИ - диагностики равные и превышающие 1 см. Данный термин следует применять при нахождении в щитовидной железе двух и более узловых новообразований.

Патологическое значение узлового зоба сводится к следующим фактам:

1. Относительно невысокому риску того, что данные новообразования являются злокачественной опухолью щитовидной железы (примерно 4%); среди злокачественных опухолей щитовидной железы наиболее часто (более 90%) встречается высокодифференцированный рак (папиллярный, фолликулярный), который имеет сравнительно «доброкачественное» течение и наиболее благоприятный прогноз для дальнейшей жизни пациента.

2. Сравнительно небольшому риску значимого увеличения щитовидной железы со сдавлением окружающих органов и тканей и/или формированием косметического и эстетического дефектов;

3. Определенной вероятности развития функциональной автономии щитовидной железы и тиреотоксикоза, как правило, в пожилом и старческом возрастах.

Суммируя все вышесказанное, основными направлениями обследования пациентов с узловым зобом являются: исключение злокачественной природы образования щитовидной железы, оценка принадлежности пациента к группам риска наличия агрессивных форм рака щитовидной железы, а также своевременная диагностика состояний, ухудшающих качество жизни пациентов при доброкачественных образованиях в щитовидной железе (функциональная автономия, синдром компрессии трахеи, косметический и эстетический дефект). [2]

Эпидемиология. Удмуртская республика относится к очагу зобной эндемии, поэтому вопрос диагностики, профилактики и лечения узлового зоба здесь стоит не менее остро, чем в других регионах России. Это связано с прогрессирующим дефицитом йода в республике, несвоевременной диагностикой и большим выбросом токсических отходов с заводов.

Материалы и методы. Цитологические исследования препаратов щитовидной железы, полученные при ТАБ были проведены врачом – цитологом высшей квалификационной категории отделения лабораторной диагностики БУЗ МЗ «1РКБ МЗ УР» Костыревой Е.Ю. [1]

В заключении врача цитолога содержались цитологический диагноз, который позволит врачу поставить клинический диагноз и определить наилучшую лечебную тактику в отношении каждого конкретного пациента.

На сегодняшний день, целесообразно и эффективно использование шести стандартных категорий заключений современной международной цитологической классификации (Bethesda Thyroid Classification, 2009):

-I категория – неинформативная пункция (периферическая кровь, густой коллоид, кистозная жидкость);

-II категория – доброкачественное образование (коллоидные и аденоматозные узлы, хронический аутоиммунный тиреоидит, подострый тиреоидит);

-III категория – атипия неопределенного значения (сложная для интерпретации пункция с подозрением на опухолевое поражение);

-IV категория – фолликулярная неоплазия;

-V категория – подозрение на злокачественную опухоль (подозрение на папиллярный рак, подозрение на медуллярный рак, подозрение на метастатическую карциному, подозрение на лимфому);

-VI категория – злокачественная опухоль (папиллярный рак, низкодифференцированный рак, медуллярный рак, анапластический рак). [2]

В ходе нашего исследования были подсчитаны следующие значения: пациентов с вариантом доброкачественное образование - 80 случаев (53,4%), атипия неопределенного значения - 45 случаев (30%), фолликулярная неоплазия - 7 случаев (4,6%), злокачественная опухоль - 3 случая (2%), неинформативная пункция - 15 случаев (10%).

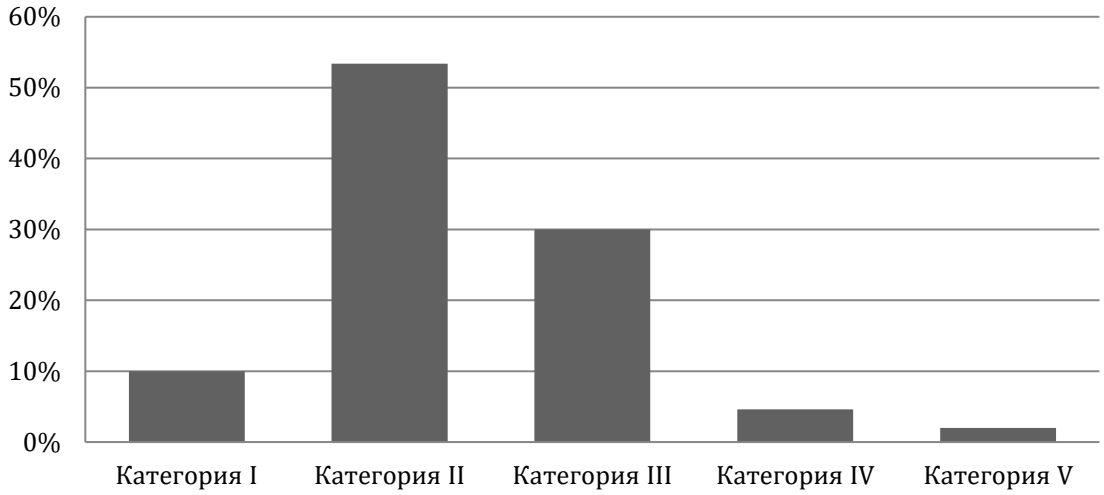

Рис. 1 Процент соотношения цитологических диагнозов изученных клинических случаев

В настоящее время «золотой стандарт» в диагностике заболеваний диффузного узлового зоба - это, несомненно, ультразвуковая диагностика, которая позволяет определить анатомические параметры (размер, объем), наличие узлов, их размеры. УЗИ-диагностика может судить о характере патологического очага в ткани органа, учитывая особенности структуры, эхогенной плотности исследуемой ткани.[1]

Что касается УЗИ диагностики, были выявлены следующие варианты:ДУЗ правой доли - 67 случаев (44,7%), ДУЗ левой доли - 43 случаев (28,6%), ДУЗ обеих долей - 40 случаев (26,7%).

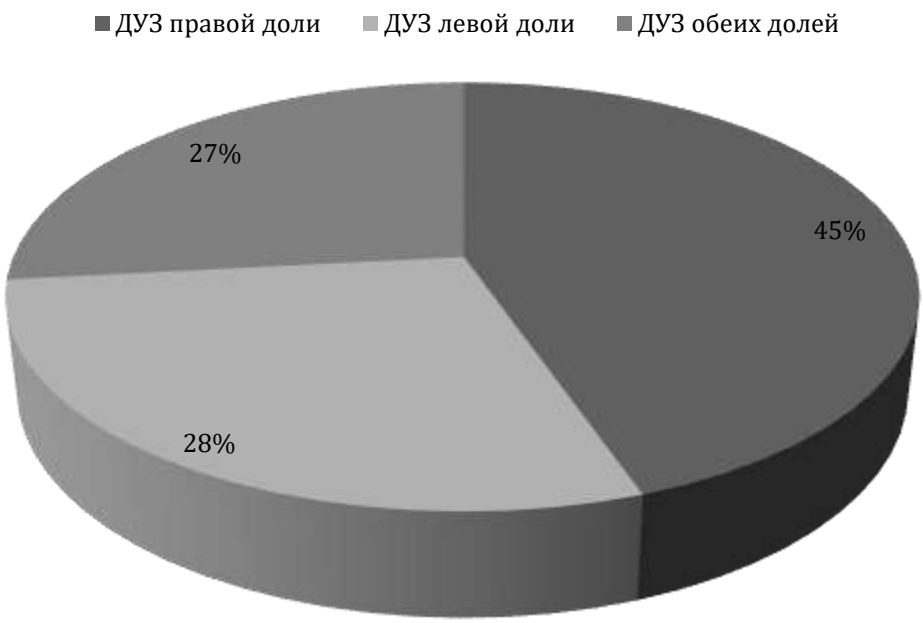

Рис.2 Локализация процесса при УЗ-исследовании

Из этих подсчетов можно увидеть, что диффузный узловой зоб встречается чаще в правой доле щитовидной железы.

Одним из вариантов УЗИ исследования, позволяющий наиболее точно определить характер трансформации в ткани железы, является эластография. Этот метод основан на оценке эластичности мягких тканей. На ткань оказывают дополнительное давление датчиком и оценивают изменение частоты эхо сигнала. Неоднородные элементы ткани сокращаются по-разному, из-за разной эластичности и визуализируются на ткани различным цветом. Применяют компрессионную и импульсно – волновую эластографию. Компрессионная эластография представляет собой компрессию ультразвуковым датчиком, при этом учитываются упругие свойства тканей, а информация о однородности «сжимаемости» тканей представлена цветовой шкалой. Уникальность метода состоит в том, что измерение скорости распространения сдвиговых волн позволяет оценить физическую твердость ткани. Это позволяет улучшить диагностику доброкачественных и злокачественных новообразований. [1]

Выводы:

1. Удмуртская республика является эндемичным регионом по заболеваниям щитовидной железы. Этому способствуют дефицит йода, плохая

экологическая ситуация и несвоевременная диагностика. В структуре всех заболеваний щитовидной железы на территории Удмуртии лидирующее место занимает узловой зоб. В связи с этим своевременные исследования выявления диффузного узлового зоба представляют теоретическую и практическую значимость.

2. У большинства обследованных пациентов с диффузным узловым зобом путем подсчета было выявлено преобладание доброкачественных новообразований, реже всего встречается злокачественная опухоль. Можно сделать вывод, что своевременная цитологическая и ультразвуковая диагностики позваляют предотвратить озлокачествление процесса.

3. Существенную роль в профилактике развития узлового зоба на территории Удмуртской республики следует обращает особое внимание на зобогенные факторы для выявления пациентов групп риска.

4. Данным пацентам рекомендуется постоянное скрининговое УЗИ, для своевременных предотвращений возможных осложнений в том числе, озлокачествления процессов. Так же своевременная диагностика помогает вовремя начать консервативную терапию и избежать оперативные вмешательства на щитовидной железе.

5. Пациентам этой группы необходимо диспансерное наблюдение для своевременной и полной коррекции заболеваний в городском и республиканском эндокринологических центрах. Перспективой улучшения результатов лечения больных с данной патологией щитовидной железы является создание эндокринного центра в Удмуртии.

Литература

1. Стяжкина С.Н., Порываева Е.Л. Оптимизация диагностики хирургического лечения узловых форм зоба / Порываева Е.Л. - Пермь Пермский медицинский журнал, том XXXI, № 1,- 2014 г. – 14 – 19с.
2. Бельцевич Д.Г. Клинические рекомендации Диагностика и лечение многоузлового зоба у взрослых / Бельцевич Д.Г., Ванушко В.Э.,

Мельниченко Г.А., Румянцев П.О., Фадеев В.В - Общественная организация «Российская ассоциация эндокринологов» - Москва - 2016 г. - 1- 8с.

3. Стяжкина С.Н., Грачева В.А., Результаты хирургического и комплексного лечения узлового зоба в ближайшем и отдаленном периодах в Удмуртской республике. /Грачева В.А. , - Место защиты: ГОУВПО "Пермская государственная медицинская академия" Пермь - 2010 г. - 14-26с.

Literature

1. Styazhkina S.N., Poryvaeva E.L. Optimization of diagnostics of surgical treatment of nodular forms of goiter / Poryvaeva E.L. - Perm Perm Medical Journal, volume XXXI, No. 1, - 2014 - 14 - 19p.
2. D.G.Beltsevich Clinical guidelines Diagnosis and treatment of multinodular goiter in adults / Belcevich D.G., Vanushko V.E., Melnichenko G.A., Rumyantsev P.O., Fadeev V.V - Public organization "Russian Association of Endocrinologists" - Moscow - 2016 year - 1 - 8s.
3. Styazhkina S.N., Gracheva V.A., Results of surgical and complex treatment of nodular goiter in the near and distant periods in the Udmurt Republic. / Gracheva V.A. , - Place of defense: GOUVPO "Perm State Medical Academy" Perm - 2010 - 14-26c.