ГЕМОРРОЙ КАК ВЕДУЩАЯ ПРОБЛЕМА ПРОКТОЛОГИИ

HEMORRHOUS AS A LEADING PROBLEM OF PROCTOLOGY

Стяжкина Светлана Николаевна, д.м.н., профессор, Ижевская государственная медицинская академия, Россия, г. Ижевск

Хайруллин Айваз Алмаризович, врач – колопроктолог, РКБ Г. Ижевск

Гадельшина Лилия Ильдаровна, студентка, Ижевская государственная медицинская академия, Россия, г. Ижевск

Мерзликина Карина Александровна, студентка, Ижевская государственная медицинская академия, Россия, г. Ижевск

Styazhkina S. N. sstazkina064@gmail.com

Khairullin A.A.

Gadelshina L. I. liliagadelsina@gmail.com

Merzlikina K. A. ms.erknalieva@mail.ru

Аннотация

Геморрой – это ведущая патология в современной проктологии, которая приносит дискомфорт и доставляет большие неудобства в жизнь человека. По данным исследований, заболевание поражает в равной степени мужчин и женщин. Принятие профилактических мер среди группы риска позволило бы значительно снизить процент заболеваемости, тогда как на сегодняшний день картина выглядит так: распространенность геморроя составляет приблизительно 120 случаев на 1000 взрослого населения.

Annotation

Hemorrhoids are the leading pathology in modern proctology, which brings discomfort and causes great inconvenience to a person's life. According to research,

the disease affects men and women equally. Taking preventive measures among the risk group would significantly reduce the incidence rate, while today the picture looks like this: the prevalence of hemorrhoids is approximately 120 cases per 1000 adult population.

Ключевые слова*:* Прямая кишка, вены, боль, кровотечение, геморрой.

Key words: Rectum, veins, pain, bleeding, hemorrhoids.

Геморрой (от греч. haima – кровь, rheo – течение) — заболевание, характеризующееся гипертрофией кавернозных вен прямокишечного сплетения прямой кишки [2]. Болезнь проявляется болью, кровотечениями, слизистыми выделениями из прямой кишки, реже зудом и жжением в области анального отверстия. Ещё с древних времен геморроем считают заболевание прямокишечных вен, наиболее типичное проявление которого — варикозное расширение вен прямокишечного сплетения и истечение крови из прямой кишки.

Это одно из самых распространенных проктологических заболеваний и им подвержены более 10% взрослого населения в возрасте 30-50 лет. Менее подвержены болезни женщины, они в 3-4 раза реже сталкиваются патологией.

Классификация

В Российской Федерации используют классификацию, которая разработана сотрудниками Государственного Научного Центра Колопроктологии МЗ РФ, она отражает патогенез заболевания.

По течению заболевания выделяют:

1. Острый	2. Хронический
- Ярко выражен болевой синдром, - Профузные кровянистые выделения, которые трудно остановить с помощью консервативной терапии.	- Боли беспокоят больных довольно редко, - Скудные кровянистые выделения.
По степени:	
I степень	*I степень*

- Развитие маленьких болезненных образований тугоэластичной консистенции как в перианальной области, так и в анальном канале. *II степень* - Уплотнение геморроидальных узлов, - Перианальная область гиперемирована, - Вследствие усиления болевого синдрома пальцевое исследование провести практически не удается. - Отмечается спазм анального сфинктера. *III степень* - Воспалительный процесс распространяется на окружающие анальное отверстие ткани. - Визуализируются ущемленные образования плотной консистенции с очагами некроза, багрового/сине-багрового цвета, которые локализованы вокруг заднего прохода и не вправляются в анальный канал.	-Периодическая кровоточивость из анального отверстия. -Не характерно выпадение геморроидальных узлов. *II степень* - Выпадение узлов с самостоятельным вправлением в анальный канал, которое в некоторых случаях может сопровождаться кровотечением. - Наблюдается выпадение геморроидальных узлов в просвет кишки или наружу при потугах. *III степень* - Выпадающие геморроидальные узлы можно вправить вручную. - Узлы выпадают эпизодически. *IV степень* - Геморроидальные узлы не вправляются самостоятельно.

По форме заболевания:

1. Наружный – расположение геморроидальных узлов снаружи в области анального отверстия.
2. Внутренний – геморроидальные узлы располагаются в дистальном отделе прямой кишки.
3. Комбинированный

По этиологическому фактору:

1. Первичное расширение вен прямой кишки (при малоподвижном образе жизни, злоупотреблении острой пищей, алкоголем; тяжелом физическом труде и запорах).
2. Вторичное расширение вен прямой кишки (при сердечной недостаточности, застое в большом круге кровообращения, портальной гипертензии, новообразованиях в малом тазу, беременности и т.д.).

По наличию осложнений:

1. Осложненный (парапроктитом, анальными трещинами, выпадением геморроидальных узлов и т.д.).
2. Неосложненный

Этиология и патогенез

Существует целый ряд теорий развития геморроя:

- Теория врожденной недостаточности венозной системы
- Теория застоя вен прямой кишки, нарушение оттока по венозным стволам, проходящим через мышцы сфинктера заднего прохода
- Теория влияния механических факторов (запор), малоактивный образ жизни, характер трудовой деятельности, беременность и прочее
- Теория экзо- и эндогенных интоксикаций (злоупотребление алкоголем и острой пищей), интоксикационных агентов
- Нейрогенная, эндокринная, аллергическая теории [1].

Основная роль в патогенезе геморроя принадлежит *гемодинамическому фактору* – происходит увеличение притока артериальной крови над венозным оттоком по кавернозным венам, которые в свою очередь увеличиваясь приводят к формированию узлов; и *мышечно-дистрофическому* – наблюдается дистрофия продольной мышцы подслизистой основы прямой кишки и связки Паркса, которая расположена в межсфинктерном пространстве анального канала. Данные структуры образуют фиброзно-мышечный каркас внутренних геморроидальных узлов, таким образом, удерживая их в анальном канале выше аноректальной линии.

Вследствие нарушения кровообращения и дистрофических изменений в связочном аппарате прямой кишки происходит увеличение размера геморроидальных узлов и их смещение в дистальном направлении, как итог - выпадение из анального канала.

В изученных нами историях болезни превалировали больные с хроническим геморроем III стадии, именно поэтому мы хотим акцентировать внимание именно на ней (рис. 1).

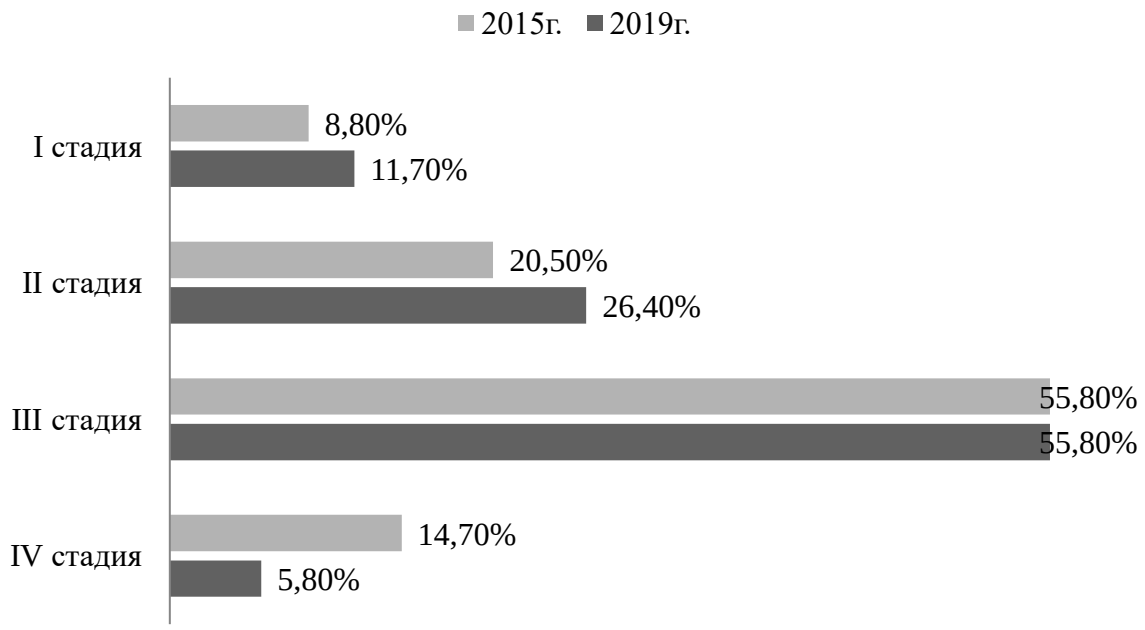

Рис. 1. Группы больных геморроем по стадиям в 2015 и 2019 годах.

По данным диаграммы можно сделать вывод, что III стадия является самой распространенной (55,8%) среди мужчин и женщин как в 2015 году, так и в 2019 году (рис.1). Данная тенденция связана с тем, что больные откладывают посещение врача, так как стесняются этой проблемы. Происходит прогрессирование стадии и возникновение осложнений. Сравнивая полученные результаты за 2015 и 2019 года, мы делаем вывод, что в 2019 г. частота встречаемости IV стадии уменьшилась почти в 2,5 раза (14,7% и 5,8%). Исходя из этого, можно предположить, что население своевременно обращается за медицинской помощью, чем очень облегчает задачу проктологов.

III стадия характеризуется периодическим выпадением узлов с необходимостью их ручного вправления в анальный канал (с кровотечением или без) [2].

При третьей стадии геморроя в подслизистом слое прямой кишки усиленнее протекают дистрофические изменения, мышечный слой утрачивает свою эластичность, но может частично сохранять свои функции.

Продольная мышца подслизистого слоя прямой кишки становится истонченной, в ней усиливаются дистрофические изменения и появляются множественные соединительнотканные клетки, а также отмечаются

множественные разрывы мышцы, что и приводит к периодическим кровотечениям.

Связочный аппарат не позволяет мышце полноценно сокращаться и его единственной задачей становится - удерживание геморроидальных узлов в анальном канале, при этом самостоятельное вправление в анальный канал не может быть осуществлено. Именно поэтому в данную стадию заболевания возможно только ручное вправление геморроидальных узлов.

Отсутствие лечения в данной стадии может привести к парапроктитам, анальным трещинам и может спровоцировать приступ острого геморроя, который сопровождается острой болью, спазмом анального сфинктера, повышением температуры и выделением крови.

Дифференциальная диагностика геморроя

	Полип прямой кишки	Рак прямой кишки	Трещины заднего прохода	Выпадение слизистой оболочки прямой кишки
Геморрой	По клинической картине отличить невозможно.	При раке отсутствует кровотечение алой кровью, тогда как при геморрое данный симптом присутсвует.	Воспаление локализуется только в области трещины, а при геморрое наблюдается вокруг всего ануса.	Циркулярный характер выпячивания кишки из ануса, при геморрое же выпадает один или несколько участков слизистой.
	Среди инструментальных методов диагностики, позволяющих достоверно установить диагноз, используют *ирригоскопию, колоноскопию.*			

Лечение

При геморрое третьей стадии показано: лигирование латексными кольцами, трансанальная резекция слизистой по методу Лонго, комбинированные методы, хирургическое лечение – геморроидэктомия.

При анализе историй болезни пациентов с хроническим геморроем III стадии в 83,3% случаях была проведена геморроидэктомия и в оставшихся 16,7% лигирование латексными кольцами.

В предоперационную подготовку входит назначение бесшлаковой диеты на 1—2 дня, клизмы утром и вечером перед операцией. Очистить толстый кишечник также можно без клизмы, используя фортранс, растворенный в 3-4 л воды. Раствор принимают по 1 стакану через каждый 15 минут. Механизм действия основан на удержании фортрансом воды в просвете кишечника, за счет этого осуществляется лаваж кишечника, который приводит к естественному акту дефекации, тем самым вызывая полноценное очищение кишечника. Ортоградное промывание сочетают с назначением невсасывающихся в кишечнике антибиотиков (неомицин, канамицин, метронидазол).

Операцию предпочтительнее проводить под общим обезболиванием. В ходе операции иссекают геморроидальные узлы: после растяжения сфинктера заднего прохода захватывают окончатым зажимом один из узлов, рассекают слизистую оболочку по обе стороны от него, выделяют ножку узла, на которую накладывают кровоостанавливающий зажим. Узел отсекают, ножку прошивают и перевязывают, края раны слизистой оболочки сшивают кетгутом. Наружные геморроидальные узлы, место нахождение которых не всегда соответствует по локализации внутренним, иссекают отдельно. Рецидивы при данном способе операции возникают в 1—3 % случаев.

В послеоперационный период ежедневно производят перевязки, также назначают бесшлаковую диету. На 5—6-й день возникает самостоятельный стул. Первый акт дефекации может быть болезненным и сопровождаться небольшим кровотечением.

Противопоказанием для хирургического лечения геморроя являются выраженная портальная гипертензия и гипертоническая болезнь III стадии. К

осложнениям геморроя относят тромбоз и ущемление геморроидальных узлов [3].

Подводя итог, необходимо напомнить, что геморрой является ведущей проблемой в проктологии, поражающее мужскую и женскую часть населения в равной степени. С данной патологией чаще всего обращаются лица трудоспособного возраста, в частности работники тяжелого труда и малоподвижного образа жизни. Своевременное обращение – это первый шаг к благоприятному прогнозу в лечении.

Литература

1. Шелыгин Ю.А., Фролов С.А., Титов А.Ю., Благодарный Л.А., Васильев С.В., Веселов А.В., Григорьев Е.Г., Кашников В.Н., Костарев И.В., Костенко Н.В., Кузьминов А.М., Куликовский В.Ф., Москалев А.И., Мудров А.А., Муравьев А.В., Половинкин В.В., Тимербулатов В.М., Хубезов Д.А., Яновой В.В. КЛИНИЧЕСКИЕ РЕКОМЕНДАЦИИ АССОЦИАЦИИ КОЛОПРОКТОЛОГОВ РОССИИ ПО ДИАГНОСТИКЕ И ЛЕЧЕНИЮ ГЕМОРРОЯ. *Колопроктология*. 2019;18(1(67)):7-38. https://doi.org/10.33878/2073-7556-2019-18-1-7-38
2. Парфенов А. И. Геморрой // МС. 2010. №9-10. URL: https://cyberleninka.ru/article/n/gemorroy (дата обращения: 17.01.2021).
3. Хирургические болезни, учебник, Кузин М. И., 2018 г.

Literature

1. Shelygin Yu.A., Frolov S.A., Titov A.Yu., Blagodarny L.A., Vasiliev S.V., Veselov A.V., Grigoriev E.G., Kashnikov V.N., Kostarev I.V., Kostenko N.V., Kuzminov A.M., Kulikovsky V.F., Moskalev A.I., Mudrov A.A., Muravyev A.V., Polovinkin V.V., Timerbulatov V M., Khubezov D.A., Yanovoy V.V. CLINICAL RECOMMENDATIONS OF THE ASSOCIATION OF COLOPROCTOLOGISTS OF RUSSIA ON DIAGNOSTICS AND TREATMENT OF HEMORRHOUS. Coloproctology. 2019; 18 (1 (67)): 7-38. https://doi.org/10.33878/2073-7556-2019-18-1-7-38

2. Parfenov AI Hemorrhoids // MS. 2010. No. 9-10. URL: https://cyberleninka.ru/article/n/gemorroy (date of access: 01/17/2021).
3. Surgical diseases, textbook, Kuzin M. I., 2018