ОБЗОР СОВРЕМЕННЫХ ХИРУРГИЧЕСКИХ МЕТОДОВ ЛЕЧЕНИЯ БОЛЬНЫХ С ДОБРОКАЧЕСТВЕННОЙ ГИПЕРПЛАЗИЕЙ ПРЕДСТАТЕЛЬНОЙ ЖЕЛЕЗЫ

OVERVIEW OF MODERN SURGICAL METHODS FOR THE TREATMENT OF PATIENTS WITH BENIGN PROSTATE HYPERPLASIA

Стяжкина Светлана Николаевна – доктор медицинских наук, профессор кафедры факультетской хирургии с курсом урологии ФГБОУ ВО «Ижевская государственная медицинская академия» Министерства здравоохранения Российской Федерации, Ижевск, Россия.

Санников Павел Германович – кандидат медицинских наук, доцент кафедры факультетской хирургии с курсом урологии ФГБОУ ВО «Ижевская государственная медицинская академия» Министерства здравоохранения Российской Федерации, Ижевск, Россия.

Петров Александр Андреевич – клинический ординатор кафедры факультетской хирургии с курсом урологии ФГБОУ ВО «Ижевская государственная медицинская академия» Министерства здравоохранения Российской Федерации, Ижевск, Россия.

Сабирзянова Гульназ Фаннуровна – студент 4 курса лечебного факультета ФГБОУ ВО «Ижевская государственная медицинская академия» Министерства здравоохранения Российской Федерации, Ижевск, Россия.

Styazhkina S.N.

Sannikov P.G.

Petrov A.A.

Sabirzyanova G.F. – gulnaz_sabi@mail.ru

Аннотация: в данной статье рассматриваются различные методы хирургического лечения доброкачественной гиперплазии предстательной железы. Среди многочисленных способов оперативных вмешательств при доброкачественной гиперплазии предстательной железы наиболее эффективным и популярным на сегодняшний день является трансуретральная резекция (ТУР) простаты. Это одна из самых сложных и ювелирных операций во всем спектре трансуретральной эндохирургии, требующая хороших знаний “прикладной" эндоскопической анатомии и навыков выполнения инструментальных эндоскопических манипуляций. В настоящее время используются лазерные технологии в лечении больных ДГПЖ. Данные методы позволяют достичь эффекта, аналогичного открытой аденомэктомии, однако сопровождаются значительно меньшим количеством послеоперационных осложнений.

Abstract: This article discusses various methods of surgical treatment of benign prostatic hyperplasia. Among the many methods of surgical interventions for benign prostatic hyperplasia, the most effective and popular today is transurethral resection (TUR) of the prostate. This is one of the most complex and precious operations in the entire spectrum of transurethral endosurgery, requiring a good knowledge of “applied” endoscopic anatomy and skills in performing instrumental endoscopic manipulations. Currently, laser technologies are used in the treatment of patients with BPH. These methods allow achieving an effect similar to open adenomectomy, however, they are accompanied by significantly fewer postoperative complications.

Ключевые слова: Доброкачественная гиперплазия предстательной железы, трансуретральная резекция простаты, хирургическое лечение, урология.

Key words: Benign prostatic hyperplasia, transurethral resection of the prostate, surgical treatment, urology.

Цель исследования: оценить эффективность различных трансуретральных методов резекции предстательной железы.

Задачи: Изучить современные методы хирургического лечения доброкачественной гиперплазии предстательной железы. Провести

сравнительный анализ эффективности и безопасности различных видов хирургического лечения доброкачественной гиперплазии предстательной железы.

Материалы и методы: в данной статье проведен анализ работ и публикаций по заболеваемости аденомой предстательной железы, рассмотрены трансуретральные методы лечения данной патологии на базе Первой Республиканской Клинической больницы г. Ижевска Удмуртской Республики.

Доброкачественная гиперплазия предстательной железы (ДГПЖ) - одно из самых распространенных урологических заболеваний мужчин пожилого и старческого возраста. По данным эпидемиологических исследований симптоматическая ДГПЖ наблюдается у 40 % мужчин в возрасте от 50 до 60 лет, у 50 % - после 60 лет, и у 90 % - после 80 лет.

Причины развития ДГПЖ окончательно не установлены. Важное значение в патогенезе заболевания придается изменению метаболизма андрогенов и накоплению дигидротестостерона в клетках простаты, увеличению количества цитоплазматических рецепторов, повышающих функциональную активность простатической клетки, а также соотношению андрогенов и эстрогенов в организме к другим факторам.

ДГПЖ характеризуется увеличением количества клеток переходной зоны и периуретрального отдела предстательной железы, что приводит к механическим и функциональным расстройствам мочеиспускания, вплоть до полного его прекращения. Пациенты с начальными стадиями ДГПЖ предъявляют жалобы на затруднение и задержку мочеиспускания, вялую струю мочи, чувство неполного опорожнения мочевого пузыря, примесь крови в моче, учащение ночного мочеиспускания, а также императивные позывы к мочеиспусканию и неудержание мочи. В более поздних стадиях присоединяются симптомы парадоксальной задержки мочеиспускания и хронической обструктивной уропатии с азотемической интоксикацией.

В настоящее время основным методом лечения ДГПЖ остается оперативный. Суть любого оперативного вмешательства при ДГПЖ — устранение

механической обструкции на уровне простатического отдела мочеиспускательного канала.

Существуют общепринятые показания к оперативному лечению ДГПЖ. К ним относятся выраженная инфравезикальная обструкция, неэффективность предшествующей медикаментозной терапии, выраженная симптоматика, наличие осложнений ДГПЖ (ХПН, камни мочевого пузыря), интермиттирующая макрогематурия, большое количество остаточной мочи (хроническая задержка мочеиспускания), рецидивирующая задержка мочеиспускания. Относительным показанием к операции является наличие «средней доли», присутствие которой, как известно, существенно снижает вероятность успеха медикаментозной терапии. Увеличение простаты, даже весьма выраженное, не сопровождаемое тяжелой симптоматикой, показанием к выполнению оперативного вмешательства не является, но в то же время это один из факторов прогрессии заболевания.

Виды оперативного лечения при диагнозе ДГПЖ:

I. *Открытые* операции (чрезпузырная, позадилонная, промежностная аденомэктомия)

II. *Электрохирургические:*

- Трансуретральная резекция простаты (ТУРП)
- Трансуретральная инцизия простаты (ТУИП)
- Трансуретральная электровапоризация простаты (ТУЭВП)
- ТУР-вапоризация простаты
- Трансуретральная роторезекция простаты

III. *Эндоскопическая лазерная* хирургия:

- Трансуретральная лазерная вапоризация простаты
- Вапоризация простаты тулиевым лазером
- Гольмиевая лазерная энуклеация простаты
- Вапоризация простаты диодным лазером

IV. *Лапароскопическая* хирургия предстательной железы

ТУР предстательной железы — золотой стандарт оперативного лечения ДГПЖ. Применяется при объеме простаты от 30 до 80 см3. В отдельных клиниках, располагающих большим опытом выполнения ТУРП, верхняя граница объема простаты, подлежащей ТУРП, может повышаться до 120 см3. Метод эффективен у 80% пациентов. Результатом этой операции является увеличение максимальной скорости потока мочи на 163%, снижение балла IPSS на 70% и балла QoL на 69%. Количество остаточной мочи уменьшается на 77%. Имеются данные исследований эффективности ТУРП с продолжительностью наблюдения за пациентами более 20 лет. Ни один другой метод не имеет столь убедительной доказательной базы.

В зависимости от объема удаленной ткани простаты следует различать следующие виды ТУРП:

- «псевдо-ТУР» (удаляется лишь небольшая часть гиперплазированной ткани — 10–20% объема, не более 10–15 г) преимущественно из области шейки мочевого пузыря, или часть средней доли ДГП (создание «мочевой дорожки»);
- «парциальная ТУР» (удаляется 30–80%). В зависимости от объема резекции «парциальную ТУР» подразделяют на «паллиативную ТУР» и «субтотальную ТУР»;
- «тотальная ТУР» (трансуретральная простатэктомия): удаляется практически 90–100% объема гиперплазированной ткани, что соответствует открытой операции.

Радикальность выполнения ТУРП определяет риск необходимости повторного вмешательства. В среднем этот риск составляет 1–2% в год. На примере более чем 20 000 пациентов было продемонстрировано, что повторная операция (реТУРП, уретротомия или резекция шейки мочевого пузыря) потребовалась 5,8, 12,3 и 14,7% пациентов через 1 год, 5 и 8 лет наблюдения. Смертность после этой операции составляет 0,1%. Наиболее часто встречающиеся осложнения: кровотечение (2,9%), тампонада мочевого пузыря (4,9%), инфекционные осложнения (4,1%), эректильная дисфункция (6,5%), ретроградная эякуляция

(65,4%), стриктура уретры (5–7%), склероз шейки мочевого пузыря (2– 4%), недержание мочи (1–2%), ТУР-синдром (0,8%).

Биполярная трансуретральная резекция простаты — одна из модификаций традиционной трансуретральной резекции простаты с применением биполярной плазмокинетической технологии. Техника выполнения оперативного вмешательства идентична монополярной трансуретральной резекции простаты. Отличие состоит в том, что операция выполняется в физиологическом растворе, а энергия не проходит через тело пациента, распространяясь между двумя полюсами на петле (истинная биполярная резекция) или петлей и тубусом резектоскопа (псевдобиполярная резекция). У биполярной резекции более выраженный коагуляционный эффект и лучшая безопасность у пациентов с повышенной кровоточивостью и/или использующими кардиостимуляторы. Тем не менее по-прежнему имеется дефицит данных по отсроченным результатам биполярного ТУРП, что не позволяет достоверно оценить преимущества биполярной технологии над традиционным монополярным оперативным вмешательством.

Открытая аденомэктомия (чреспузырная, позадилонная, промежностная) описана более 100 лет назад и по-прежнему актуальна у пациентов с большим объемом предстательной железы (>80–100 см3). При высокой эффективности этот вариант оперативного вмешательства наиболее травматичный и сопряжен с высоким риском осложнений. Выраженность СНМП после операции снижается на 63–86% (балл IPSS с 12,5– 23,3), балл QoL уменьшается на 60–87%, максимальная скорость потока мочи возрастает на 375% (+16,5–20,2 мл/с), а объем остаточной мочи снижается на 86–98%. Эффект операции стойкий, рецидивы регистрируются очень редко и в основном являются «ложными» (обусловлены разрастанием резидуальной аденоматозной ткани, не удаленной в ходе первой операции. Смертность после этой операции менее 1%, частота гемотрансфузии — 7–14%, вероятность недержания мочи — до 10%), склероз шейки мочевого пузыря и стриктуры уретры регистрируются у 6% пациентов).

Трансуретральная инцизия предстательной железы (ТУИП) показана пациентам с небольшим размером простаты (менее 30 см3). Эффективность вмешательства составляет 78–83%, а частота осложнений значительно ниже по сравнению с ТУР: ретроградная эякуляция возникает не более чем в 25% случаев.

Современные лазерные технологии:

Лазерный луч – это узкий световой пучок энергии, который способен резко повышать температуру на облучаемом участке живой ткани до 394 ˚С, буквально выпаривая его. Воздействие осуществляется точечно (ширина пучка 0,01 мм). Излучение проходит через просвет эндоскопа и фокусируется на ткани при помощи системы линз и лазерного волокна. Оптическая система позволяет поворачивать луч в различных направлениях. Глубина воздействия – не более 1 мм, поэтому лишние ткани лазер не прожжет.

Для лазерного удаления аденомы используют следующие типы лучей:

- Nd: YAG − неодимовый на кристаллах иттрий-алюминиевого граната;
- Tm – тулиевый;
- Ho: YAG – гольмиевый;
- KTP: YAG – через кристаллы титанил-фосфата калия («зеленый луч», GreenLight KTP).

Гольмиевая энуклеация (HoLEP)

Эффективность этой операции никак не зависит от объёма простаты. В то время, как ТУР проводится лишь в тех случаях, когда объём аденомы не превышает 90см3. Что касается HoLEP, то эта методика успешно применяется даже при объёмах, превышающих 120 см3. Минимальный риск возникновения рецидивов и осложнений. Использование гольмиевого лазера даёт массу преимуществ. Во-первых, не возникает кровотечений, что крайне важно для пациентов, испытывающих проблемы свёртываемости крови. Рецидив возникает лишь в 2% случаев. Если при открытой операции дренирование мочевого пузыря длится более недели, то при HoLEP – примерно 5-6 дней. Методика не только не нарушает эректильную функцию, но и улучшает её. Это было подтверждено в

ходе проведённых исследований. Для лечения такого заболевания, как рак простаты лазерная энуклеация является наиболее универсальным методом как первый этап перед проведением HiFu терапии, Если до операции пациент страдал от проблем с мочеиспусканием, то после HoLEP опухолевые узлы удаляются, и он чувствует значительное облегчение симптомов. Мочеиспускательная функция приходит в норму очень быстро.

Лазерная резекция аденомы предстательной железы

- вапоризация аденоматозной ткани с помощью лазера с «зеленым» излучением (с длиной волны 532 нм) или диодным лазером
- энуклеовапоризация с помощью тулиевого лазера

Данные методы позволяют достичь эффекта, аналогичного открытой аденомэктомии, однако сопровождаются значительно меньшим количеством послеоперационных осложнений. Техника выполнения этих операций имеет свои особенности и требует специального обучения. Отдаленные результаты 5- и 7-летних исследований демонстрируют результаты, сравнимые с ТУРП. Это утверждение правомочно также в отношении частоты повторных операций, риска и характера осложнений.

Интерстициальная лазерная коагуляция — метод выбора у больных, принимающих антикоагулянты, характерна высокая безопасность, но чаще возникает необходимость повторного оперативного лечения.

Полученные результаты:

Были проведены исследования заболеваемости ДГПЖ в течении последних двух лет на базе урологического отделения 1 РКБ. Всего на базе 1 РКБ за период с 1 января 2019 по 30 декабря 2020 гг. было пролечено 417 пациента с диагнозом доброкачественная гиперплазия предстательной железы. В 2020г. было выполнено 191 ТУРП, что составляет 87 % от всех оперативных методов лечения в 1РКБ выполняемых при ДГПЖ, прирост составил 23% по сравнению с 2019. Данные представлены на диаграммах 1 и 2 ниже.

Таким образом отмечается значительное преобладание трансуретральных методов оперативного лечения. Данное значительное повышение связано с

появлением нового оборудования, новых методов эндоскопических операций и их освоение в условиях 1РКБ

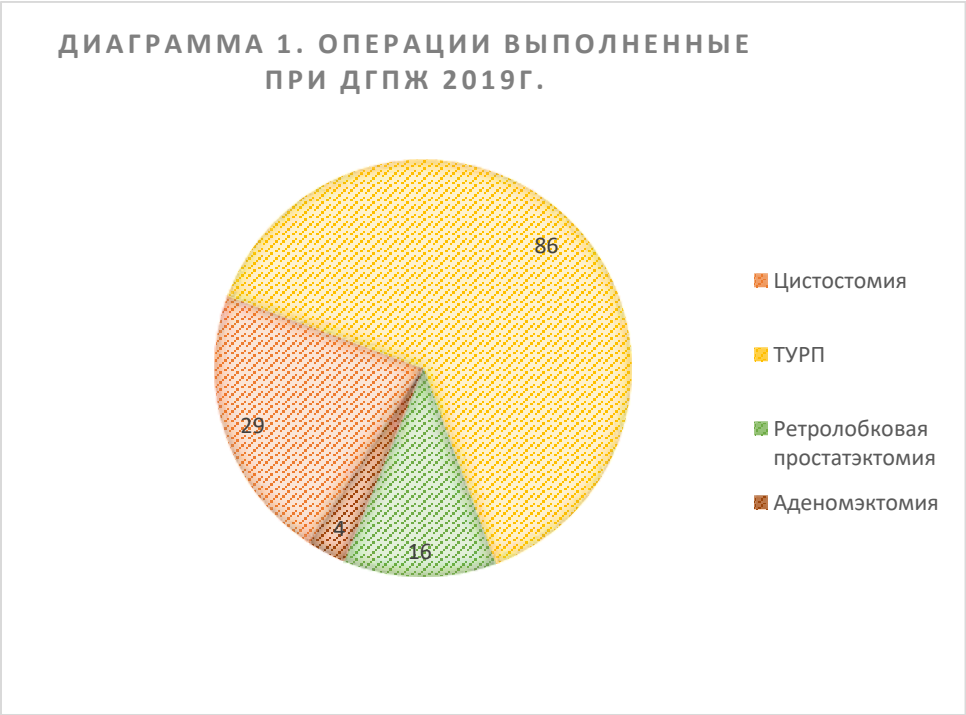

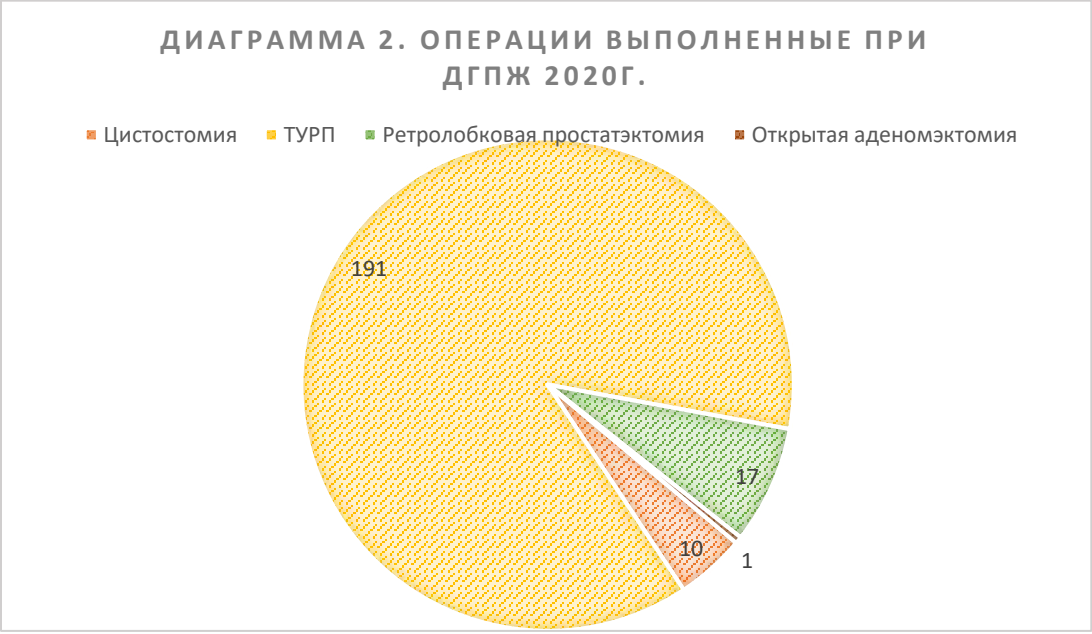

За 2019 г в урологическом отделении 1РКБ было проведено 883 эндоскопических операций из них 191 приходится на операции по поводу ДГПЖ: монополярная ТУР-128, биполярная ТУР – 18, лазерная энуклеация – 45. (Данные представлены на диаграмме 3). По сравнению с в 2020г количество операций выросло в 2,4 раза, связано это с тем, что 2019г. время, когда получили новые технологии (лазерная и биполярная энуклеация аденомы простаты),

расширились показания, при которых возможно применение эндоскопических методов оперативного вмешательства.

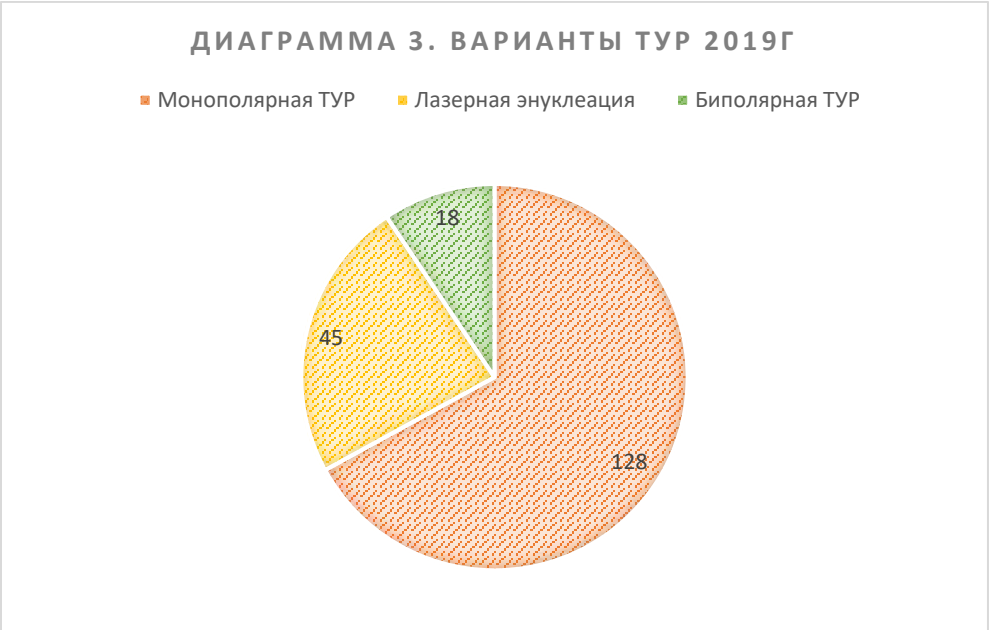

За 2019-2020гг. было проведено 292 трансуретральных методов лечения ДГПЖ, общее количество интраоперационных осложнений составило 2 случая кровотечения, один случай перфорации мочевого пузыря.

Рассматривая случаи послеоперационных осложнений были выявлены: 1 случай задержки мочи, 2 случая кровотечения. У данных пациентов были отягощенные сопутствующие заболевания, им была назначена соответствующая терапия, в ходе которого осложнения купированы.

Выводы: в структуре трансуретральных методов оперативного лечения на данный момент преобладает монополярная трансуретральная резекция предстательной железы. С 2019 года применяются и осваиваются новые методы оперативного лечения доброкачественной гиперплазии предстательной железы (биполярная трансуретральная резекция предстательной железы, лазерная энуклеация простаты) и частота применения данных методик растет.

Список литературы:

1. Урология. Российские клинические рекомендации / под ред. Ю. Г. Аляева, П. В. Глыбочко, Д. Ю. Пушкаря. — М.: ГЭОТАРМедиа, 2016. — 496 с.
2. Лоран О. Б. Диагностика и дифференциальная диагностика доброкачественной гиперплазии предстательной железы //

Доброкачественная гиперплазия предстательной железы / под ред. акад. РАМН Н. А. Лопаткина. М. 1999. С. 56–69.

3. Руководство по урологии: в 3 т. / Под ред. акад. РАМН Н. А. Лопаткина. — М.: Медицина, 1998. — Т. 3. — С. 368.
4. EAU Guidelines. — 2004.
5. В. Н. Ткачук, А. Э. Лукьянов. Доброкачественная гиперплазия предстательной железы. СпецЛит, 2003. - 112 с
6. Л. Г. Манагадзе, Н. А. Лопаткин, О. Б. Лоран, Д. Ю. Пушкарь, С. П. Даренков, Н. Л. Турманидзе, Р. Гогенфеллнер. Оперативная урология. Классика и новации. Руководство для врачей. Медицина, 2003. - 740 с
7. Комяков Б.К., Урология / Комяков Б.К. - М. : ГЭОТАР-Медиа, 2018. - 480 с.
8. Пушкарь Д.Ю., Урология / под ред. Д. Ю. Пушкаря - М. : ГЭОТАР-Медиа, 2017. - 472 с.
9. Кадыров З.А., Лапароскопические и ретроперитонеоскопические операции в урологии/ Кадыров Зиёратшо Абдуллоевич, Рамишвили Владимир Шотаевич, Сулейманов Сулейман Исрафилович, Одилов Аминджон Юсупович, Фаниев Михаил Владимирович, Гигиадзе Отари Владимирович, Демин Никита Валерьевич, Зокиров Нурали Зоирович - М. : ГЭОТАР-Медиа, 2017. - 488 с.
10. Глыбочко П.В., Урология. От симптомов к диагнозу и лечению. Иллюстрированное руководство: учеб. пособие / под ред. П. В. Глыбочко, Ю. Г. Аляева, Н. А. Григорьева - М. : ГЭОТАР-Медиа, 2014. - 148 с.
11. Мартов А.Г., Лопаткин Н.А. Руководство по трансуретральной эндоскопической электрохирургии аденомы простаты. М. Триада Х. 1997. С. 95-103.
12. Hoff man R.M., MacDonald R., Wilt T.J. Laser prostatectomy for benignprostatic obstruction (Cochrane Review) // The Cochrane Library. — 2004. —Vol. 1.
13. Мартов А.Г., Меринов Д.С, Корниенко С.И., Гущин Б.Л., Ергаков Д.В., Мустафаев Э.М., Борисенко Е.А. Послеоперационные урологические

осложнения трансуретральных электрохирургических вмешательств на предстательной железе по поводу аденомы // Урология. 2006. № 3. С. 25-32.

14. Севрюков Ф.А., Сорокин Д.А., Чебыкин А.В., Пучкин А.Б., Карпухин И.В. Трансуретральная энуклеация простаты (TUEB) – альтернатива открытой аденомэктомии //Второй российский конгресс по эндоурологии и новым технологиям. Материалыконгресса. М. 2010. С. 149-151.
15. Пытель Ю. А., Винаров А. З. Этиология и патогенез гиперплазии предстательной железы // Доброкачественная гиперплазия предстательной железы / Под ред. акад. РАМН Н. А. Лопаткина. М., 1999. С. 21–33.

Liturature:

1. Urology. Russian clinical guidelines / ed. Y. G. Alyaeva, P. V. Glybochko, D. Y. Pushkar. - M.: GEOTARMedia, 2016.- 496 p.
2. Laurent OB Diagnostics and differential diagnosis of benign prostatic hyperplasia // Benign prostatic hyperplasia / ed. acad. RAMS N. A. Lopatkina. M. 1999. P. 56–69.
3. Guide to urology: in 3 volumes / Ed. acad. RAMS N. A. Lopatkina. - M.: Medicine, 1998. - T. 3. - P. 368.
4. EAU Guidelines. — 2004.
5. V.N. Tkachuk, A.E. Lukyanov. Benign prostatic hyperplasia. SpetsLit, 2003. - 112 p.
6. L. G. Managadze, N. A. Lopatkin, O. B. Laurent, D. Yu. Pushkar, S. P. Darenkov, N. L. Turmanidze, R. Hohenfellner. Operative urology. Classics and innovations. A guide for doctors. Medicine, 2003. - 740 p.
7. Komyakov BK, Urology / Komyakov BK - M.: GEOTAR-Media, 2018. - 480 p.
8. Pushkar D.Yu., Urology / ed. D. Yu. Pushkar - M.: GEOTAR-Media, 2017. - 472 p.
9. Kadyrov Z.A., Laparoscopic and retroperitoneoscopic surgeries in urology / Kadyrov Ziyoratsho Abdulloevich, Ramishvili Vladimir Shotaevich, Suleimanov Suleiman Israfilovich, Odilov Aminjon Yusupovich, Faniev Mikhail

Vladimirovich, Gigirovich Ziyoratsho, Deminita Vladimirovich GEOTAR-Media, 2017 .-- 488 p.

10. Glybochko PV, Urology. From symptoms to diagnosis and treatment. Illustrated guide: textbook. manual / ed. P. V. Glybochko, Yu. G. Alyaeva, N. A. Grigorieva - M.: GEOTAR-Media, 2014 .-- 148 p.
11. Martov A.G., Lopatkin N.A. Guidelines for transurethral endoscopic electrosurgery for prostate adenoma. M. Triada H. 1997. P. 95-103.
12. Hoff man R.M., MacDonald R., Wilt T.J. Laser prostatectomy for benignprostatic obstruction (Cochrane Review) // The Cochrane Library. — 2004. —Vol. 1.
13. Martov A.G., Merinov D.S., Kornienko S.I., Gushchin B.L., Ergakov D.V., Mustafaev E.M., Borisenko E.A. Postoperative urological complications of transurethral electrosurgical interventions on the prostate gland for adenoma // Urology. 2006. No. 3. P. 25-32.
14. Sevryukov F.A., Sorokin D.A., Chebykin A.V., Puchkin A.B., Karpukhin I.V. Transurethral enucleation of the prostate (TUEB) - an alternative to open adenomectomy // Second Russian Congress on Endourology and New Technologies. Materials of the Congress. M. 2010.P. 149-151.
15. Pytel Yu. A., Vinarov A. Z. Etiology and pathogenesis of prostatic hyperplasia // Benign prostatic hyperplasia / Ed. acad. RAMS N. A. Lopatkina. M., 1999. P. 21–33.