СОВРЕМЕННЫЕ МЕТОДЫ ДЕТОКСИКАЦИИ ПРИ СЕПСИСЕ

MODERN DETOXIFICATION METHODS FOR SEPSIS

Стяжкина Светлана Николаевна, д.м.н., профессор кафедры факультетской хирургии ФГБОУ ВО ИГМА, г. Ижевск

Большакова Яна Алексеевна, студентка ФГБОУ ВО ИГМА, г. Ижевск

Зиятдинова Алина Ильсуровна, студентка ФГБОУ ВО ИГМА, г. Ижевск

Styazhkina Svetlana Nikolaevna, Doctor of Medical Sciences, Professor of the Department of Faculty Surgery, FSBEI VO IGMA, Izhevsk

Bolshakova Yana Alekseevna, student of FGBOU VO IGMA, Izhevsk

Ziyatdinova Alina Ilsurovna, student of FGBOU VO IGMA, Izhevsk

Аннотация

Сепсис — это опасная для жизни дисфункция внутренних органов, вызванная нарушением регуляции ответа организма на инфекцию. Если сепсис не распознать на ранней стадии не обеспечить своевременное лечение, он может вызвать септический шок, полиорганную недостаточность и смерть. Данная патология может развиться у любого человека с инфекцией, однако повышенному риску подвергаются уязвимые группы населения, такие как пожилые люди, беременные женщины, новорожденные, госпитализированные пациенты и лица с ВИЧ/СПИДом, циррозом печени, раком, заболеваниями почек, аутоиммунными заболеваниями и удаленной селезенкой и люди страдающие хроническими заболеваниями. По статистике ежегодно в мире смертность от сепсиса составляет более 18 млн. человек. Так как настоящее время, вследствие сложившейся эпидемиологической

обстановкой, связанной с заболеваемостью COVID-19 число больных с осложнением в виде сепсиса и дыхательной недостаточности увеличилось, поэтому мы хотим изучить данную проблему поглубже и выяснить эффективность лечения с помощью экстракорпоральной мембранной оксигенацией (ЭКМО).

Annotation

Sepsis is a life-threatening dysfunction of internal organs caused by dysregulation of the body's response to infection. If sepsis is not recognized early and treated promptly, it can cause septic shock, multiple organ failure, and death. Anyone with the infection can develop this disease, but vulnerable populations such as the elderly, pregnant women, newborns, hospitalized patients and people with HIV / AIDS, cirrhosis of the liver, cancer, kidney disease, autoimmune diseases, and a removed spleen are at increased risk. and people suffering from chronic diseases. According to statistics, mortality from sepsis in the world is more than 18 million people every year. Since at present, due to the prevailing epidemiological situation associated with the incidence of COVID-19, the number of patients with complications in the form of sepsis and respiratory failure has increased, so we want to study this problem more deeply and find out the effectiveness of treatment with extracorporeal membrane oxygenation (ECMO).

Ключевые слова: сепсис, дыхательная недостаточность, экстракорпоральная мембранная оксигенация (ЭКМО).

Key words: sepsis, respiratory failure, extracorporeal membrane oxygenation (ECMO).

Цель: изучить эффективность лечения пациентов в зависимости от степени сепсиса, основываясь на введение экстракорпоральной мембранной оксигенации.

Введение

Экстракорпоральная мембранная оксигенация (ЭКМО) представляет из себя метод искусственного увеличения уровня парциального напряжения кислорода крови и элиминации из крови углекислого газа, что достигается путём пассивного или активного нагнетания венозной или артериальной крови в экстракорпоральный

контур, её последующее прохождение через мембранный оксигенатор и возврат оксигенированной и декарбоксилированной крови в системный кровоток. ЭКМО является искусственной системой замещения газообменной функции лёгких и кровообращения, которая обеспечивает доставку кислорода к периферическим тканям при тяжелых нарушениях системной гемодинамики и лёгочного газообмена. Для того, чтобы доказать эффективности лечения с помощью ЭКМО, хотим обратить внимание на одного из пациентов.

Пациент 51 года, который поступил с диагнозом: тяжелая внебольничная двусторонняя полисегментарная пневмония вызванная гриппом 3А (H1N1), которое осложнилось полиорганной недостаточностью. Он находился на лечении в отделении реанимации с 14.02.20.

При госпитализации пациенту были проведены диагностические процедуры: при осмотре он гиперстенического телосложения, примерная масса тела 120 кг, рост около 170 см. Так же проводилась компьютерная томография, на которой было выявлено: полисегментарная двусторонняя пневмония.

По данным лабораторного исследования были изменения виде: WBC=10.9*109/L, RBC=5.93*1012/L, PLT=140*109/L, HBG=180 g/L. pH=7.23, PaO2=44mmHg, PaCO2=107mmHg, SaO2=58.8%, PO2/FiO2=63, HCO3-=30.9mmol/L, Be=15.4mmol/L. Оценка тяжести синдрома мультиорганной дисфункции составляет SOFA 6.

Пациенту было назначено ИВЛ в режиме VSIMV, V=550 ml (7-8ml/kg), F=16/min, FiO2=0.7, SpO2=66%.

С учетом крайней степени дыхательной недостаточности и невозможности достижения целевых значений вентиляции и оксигенации, при проведении протективной искусственной вентиляции легких, решено начать процедуру V-V ЭКМО (экстракорпоральной мембранной оксигенации).

Пунктированы и канюлизированы под УЗИ контролем правые бедренная и внутренняя яремная вены. Локализация дистальных концов катетеров визуализирована по средствам Rg. Начата процедура ЭКМО в режиме LPM=5.5

L/min, FiO2=80%, поток свежего газа 8 л/мин. После начала процедуры pH=7.62, PaO2=74mmHg, PaCO2=32,7mmHg, SaO2=87,4%, HCO3-=35.9mmol/L, Be=11,7mmol/L. После начала процедура пациент переведен в режим ИВЛ отвечающий критериям Lung Rest Strategy (VSIMV, V=480 ml (примерно 6мл/кг), PEEP=14cmH2O, FiO2=0.5, Ppeak=32cmH2O, F=16/min). С учетом развившегося дыхательного ацидоза поток газовой смеси снижен до 6 л/мин. Продолжена антибиотикотерапия и назначены противовирусные препараты. Продолжена медикаментозная седация и миоплегия.

За время проведения ЭКМО у пациента наблюдалась положительная динамика в виде уменьшения ДН, восстановления комплаинса, способности оксигенации и вентиляции легких.

17.02.20 Проведена операция наложения временной трахеостомы, без особенностей.

19.02.20 15:00 на фоне психомоторного возбуждения пациент удалил катетер из правой внутренней яремной вены. В виду отсутствия катетеров повторная катетеризация невозможна, процедуру ЭКМО решено остановить. Продолжена ИВЛ в режиме VSIMV, V=400ml, PEEP=18cmH2O, FiO2=0,6, F=18/min, Ppeak=28cmH2O, SpO2=9

21.02.20 Появились признаки развивающейся почечной недостаточности на фоне продолжающегося дистрибутивного шока, СД=350 мл.

22.02.20 Решено провести процедуру ПЗПТ аппаратом INFOMED HF 440 в режиме VVHDF, с потерей 50-100 мл/час. За время процедуры была отмечена положительная динамика как в виде снижения дозы норадреналина с 0,8-0,9 мкг/кг/мин до 0.4-0,5 мкг/кг/мин, так и в снижении фракции кислорода с 50% до 40% и переводе пациента во вспомогательный режим вентиляции.

В дальнейшем пациента удалось отлучить от ИВЛ, темп диуреза восстановился, уремия и электролитные нарушения прошли. Пациент был переведен в профильное отделение 10.03.20

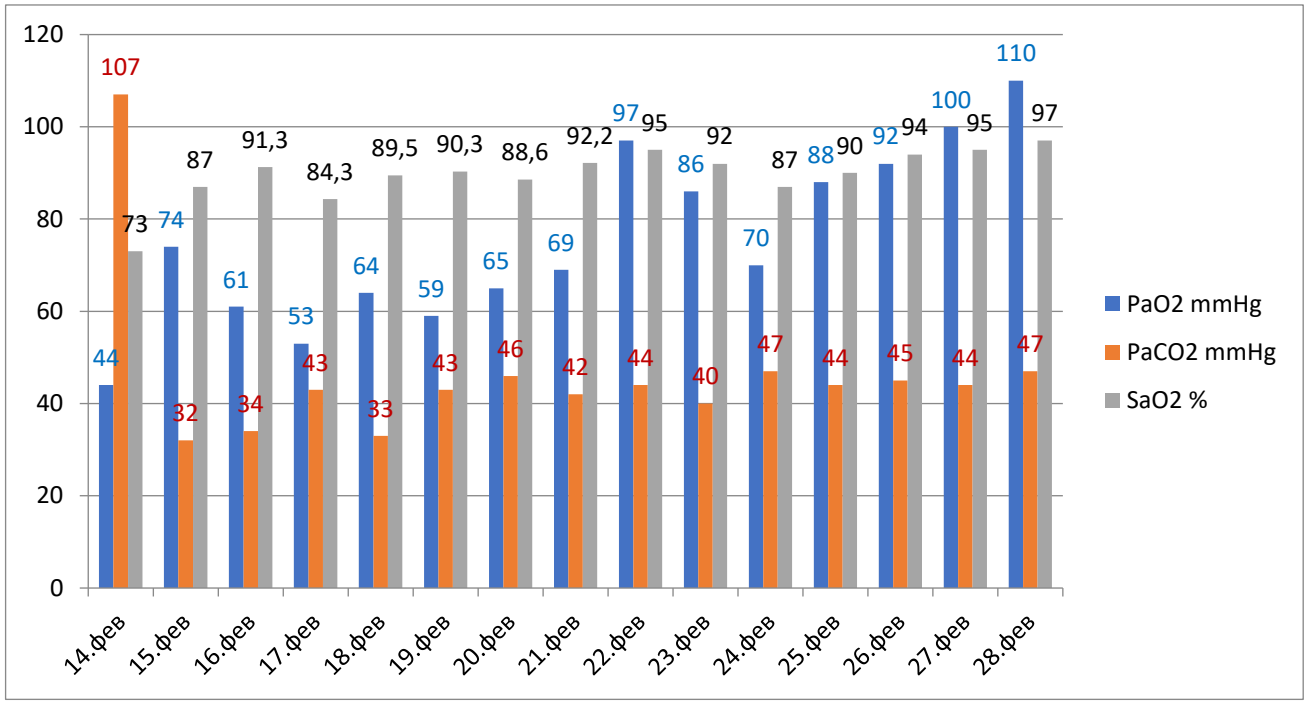
120
100
80
60
40
20
0
107
73
74
87
61
91,3
53
84,3
64
89,5
59
90,3
65
88,6
69
92,2
97
95
86
92
70
87
88
90
92
94
100
95
110
97
44
32
34
43
33
43
46
42
44
40
47
44
45
44
47
14.фев
15.фев
16.фев
17.фев
18.фев
19.фев
20.фев
21.фев
22.фев
23.фев
24.фев
25.фев
26.фев
27.фев
28.фев
PaO2 mmHg
PaCO2 mmHg
SaO2 %


Лейкоциты
18
16
14
12
10
8
6
4
2
0
10,9
9,9
12
11,4
10,7
13,8
15,8
13,4
15,8
16,7
14,7
9,2
9,8
10,5
7,8
0
14.фев
15.фев
16.фев
17.фев
18.фев
19.фев
20.фев
21.фев
22.фев
23.фев
24.фев
25.фев
26.фев
27.фев
28.фев
Лейкоциты

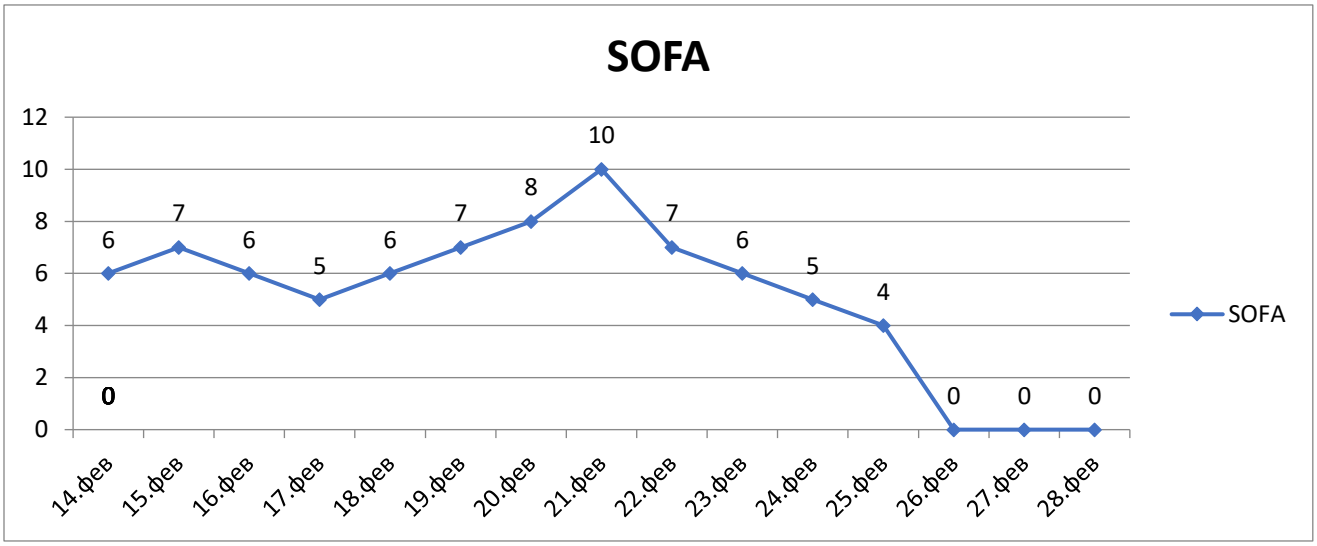

Вывод: сепсис и бактериемия остаются главной проблемой в нашем мире на сегодняшний день. Не смотря на достижения, такие как внедрения новых методов диагностики, антибактериальных препаратов, результаты лечения сепсиса не всегда удовлетворительны, смертность остаётся всё так же высокой. Одним из серьезных осложнений сепсиса является дыхательная недостаточность, которая тяжело поддается лечению на ИВЛ (искусственной вентиляции лёгких), поэтому в данной ситуации наиболее эффективным лечением является ЭКМО (экстракорпоральная мембранная оксигенация). Но есть случаи, когда и ЭКМО не показывает достаточной эффективности при лечении осложнений сепсиса. Это можно рассмотреть на примере нашего пациента: мы видим, что ЭКМО(экстракорпоральная мембранная оксигенация) даёт положительную динамику в виде уменьшения дыхательной недостаточности, но есть так же осложнение, в виде почечной недостаточности.

Литература

1. Савельев В.С. Сепсис в хирургии: состояние проблемы и ее перспективы. В кн.: «50 лекций по хирургии» под. ред. акад. Савельева В.С. - М.: Медиа Медика. - 2003. - С. 317-320.
2. Под ред. Ерюхина И.А. Хирургические инфекции: руководство/, 2003. - 864с.
3. Завада Н.В. Хирургический сепсис/ 2003, -113-158 с.

4. Страчунского Л.С., Белоусова Ю.Б., Козлова С.Н. Сепсис. Москва, 2002.
5. «Рекомендации по проведению экстракорпоральной мембранной оксигенации (ЭКМО) у больных в критических состояниях». (по материалам R.K. Firmin and H.M. Killer) Perfusion; 1999 Jul. Vol 14 Issue 4 P 291-7
6. Мирончик Ю. А. «Экстракорпоральная мембранная оксигенация». Минск, октябрь 2010.

Literature

1. Saveliev V.S. Sepsis in surgery: the state of the problem and its prospects. In the book: "50 lectures on surgery" under. ed. acad. Savelyeva V.S. - M .: Media Medica. - 2003 .-- S. 317-320.
2. Ed. Eryukhina I.A. Surgical infections: manual /, 2003. - 864p.
3. Zavada N.V. Surgical sepsis / 2003, -113-158 p.
4. Strachunsky L.S., Belousova Yu.B., Kozlova S.N. Sepsis. Moscow, 2002.
5. "Recommendations for carrying out extracorporeal membrane oxygenation (ECMO) in critically ill patients." (based on materials from R.K. Firmin and H.M. Killer) Perfusion; 1999 Jul. Vol 14 Issue 4 P 291-7
6. Mironchik Yu. A. "Extracorporeal membrane oxygenation". Minsk, October 2010.