АНАТОМО-ФИЗИОЛОГИЧЕСКИЕ ОСОБЕННОСТИ ВАРИКОЗНОЙ БОЛЕЗНИ ВЕН НИЖНИХ КОНЕЧНОСТЕЙ. КЛАССИФИКАЦИЯ. ДИАГНОСТИКА. ЛЕЧЕНИЕ

ANATOMO-PHYSIOLOGICAL PECULIARITIES OF VARICOSIS OF THE LOWER LIMBS VINES. CLINIC. CLASSIFICATION. DIAGNOSTICS

Конева Маргарита Ильдаровна, студентка ФГБОУ ВО «ИГМА»

Ватолина Анастасия Алексеевна, студентка ФГБОУ ВО «ИГМА»

Стяжкина Светлана Николаевна, д.м.н., профессор ФГБОУ ВО «ИГМА», город Ижевск

Киршин Андрей Анатольевич, сердечно-сосудистый хирург БУЗ УР «РКДЦ МЗ УР» город Ижевск

Koneva Margarita Ildarovna, student of FGBOU VO "IGMA"

Vatolina Anastasia Alekseevna, student of the FSBEI HE "IGMA"

Styazhkina Svetlana Nikolaevna, Doctor of Medical Sciences, Professor of the Federal State Budgetary Educational Institution of Higher Education "IGMA", Izhevsk

Kirshin Andrey Anatolyevich, cardiovascular surgeon BUZ UR "RKDC MH UR", Izhevsk

Аннотация

В настоящее время заболевания вен являются одной из самых распространенных и встречающихся патологий. Актуальность данной проблемы не оставляет сомнений, поэтому научная статья посвящена методам лечения и профилактики варикозной болезни нижних конечностей, а также реабилитации пациентов после ЭВЛК и минифлебэктомии. Несмотря на возрастающее количество пациентов с расширением вен нижних конечностей единых взглядов на патогенез этого заболевания нет, поэтому тема научной статьи действительно

подлежит обзору. В статье представлена распространенная классификация CEAP, которая показывает многогранность клинических, анатомических, патофизиологических форм; кроме этого, она дополнена расширенными критериями для более детальной характеристики клинического статуса. При диагностике основной упор идет на УЗДГ.

В статье автор большое внимание уделяет различным вариантам лечения варикозного расширения вен и указывает их преимущества и недостатки, рассматривает профилактику заболевания.

Annotation

Currently, venous diseases are one of the most frequent and widespread pathologies. The urgency of this problem leaves no doubt, therefore, the scientific article is devoted to methods of treatment and prevention of varicose veins of the lower extremities, as well as rehabilitation of patients after EVLK and miniflebectomy. Despite the increase in the number of patients with varicose veins of the lower extremities, there is no single view of the pathogenesis of this disease, so the topic of the scientific article really needs to be revised. The article presents a general classification of CEAP, showing the versatility of clinical, anatomical, pathophysiological forms; in addition, it is supplemented with extended criteria for a more detailed characterization of clinical status. When diagnosing, the main emphasis is on the USD.

In the article, the author pays great attention to various treatment options for varicose veins and indicates their advantages and disadvantages, considers measures to prevent the disease.

Ключевые слова: хроническая венозная недостаточность, варикозная болезнь, вены нижних конечностей

Key words: chronic venous insufficiency, varicose veins, veins of the lower extremities

Введение

Варикозная болезнь вен нижних конечностей (ВБВНК)- довольно распространенное сосудистое заболевание нижних конечностей [1], частота встречаемости данного заболевания колеблется у мужчин от 2% до 58% и от 1%

до 74% у женщин. В результате исследования Международного союза флебологов «VeinConsult», оказалось, что распространенность ХЗВ во всём мире составила 83,6% [2]. Более 100 млн человек в Европе и США страдают патологией венозной системы. В США и Европе производится более 1 миллиона флебэктомий в течение одного года лишь года. В России же флебологической помощи нуждается 35 млн человек. Примечательно, что африканцы и жители Монголии страдают ВБВНК редко.

Распространенность и нередко возникающие рецидивы 15-70% являются причиной новых подходов в лечении и профилактике прогрессирования ВБВНК. Рассматриваемая нами патология в последние годы имеет стремление к увеличению частоты возникновения, однако существует несколько факторов, которые недостаточно хорошо изучены, они могут быть возможной причиной развития ВБВНК: диета, физическая активность, использование экзогенных гормонов, которые могут значительно повлиять на развитие варикозной болезни и её клинические проявления. [2]

Медицинскую и социальную значимость этой проблемы определяют такие показатели, как высокая травматичность традиционных операций при варикозной болезни, долговременный период послеоперационной нетрудоспособности. В последние годы происходит введение в повседневную клиническую практику новых методов терапии варикозной болезни, которые не будут требовать длительной госпитализации, они сопровождаются хорошими функциональными и эстетическими результатами. [1]

Классификация

Здесь следует упомянуть о довольно известной классификации CEAP, которая учитывает клинические проявления (C — clinic), этиологию (E — etiology), анатомическую локализацию (A — anatomy) и патогенез (P — pathogenesis) заболевания.

Клинический раздел (C). Здесь описывается клинический статус пациента.

C0 — нет видимых или пальпируемых признаков ХЗВ;

C1 — телеангиэктазии или ретикулярные вены;

C2 — варикозно-измененные подкожные вены;

C3 — отек;

C4 — трофические изменения кожи и подкожных тканей:

a — гиперпигментация и/или варикозная экзема; b — липодерматосклероз и/или белая атрофия кожи;

C5 — зажившая венозная язва;

C6 — открытая (активная) венозная язва.

Этиологический раздел (E), где указывается происхождение заболевания:

Ec — врожденное заболевание;

Ep — первичное заболевание;

Es — вторичное заболевание с известной причиной;

En — не удается установить этиологический фактор.

Анатомический раздел (A), включающий локализацию патологических изменений:

As — поверхностные вены;

Ap — перфорантные вены;

Ad — глубокие вены;

An — не удается выявить изменения в венозной системе.

Поражение может локализоваться в одной (например, Ad) или в нескольких системах одновременно (As, p, d).

Патофизиологический раздел (P), где описывается характер нарушений венозной гемодинамики:

Pr — рефлюкс;

Po — окклюзия;

Pr, o — сочетание рефлюкса и окклюзии;

Pn — не удается выявить изменения в венозной системе.

Этиология

Свой этиологический фактор имеет каждая из нозологических форм ХЗВ. Существенную роль в природе данного заболевания играет наследственность, в связи с чем замечена высокая частота выявления ХЗВ. В результате изучения генетических основ развития ХВН были выявлены следующие полиморфизмы: ген FOXC2 (кодирует фактор транскрипции, играет роль в возникновении венозных и лимфатических сосудов в эмбриональном и постнатальном; при мутациях FOXC2 диагностируется клапанная недостаточность поверхностных и глубоких вен), ген MCP-1 (кодирует синтез белка-хемоаттрактанта моноцитов, стимулирует пролиферацию гладкомышечных клеток в стенке вен). Кроме того, функциональный вариант этого гена способен делать женщин более предрасположенным к развитию ВРВ. В гладкомышечных клетках варикозно-расширенных вен найдена отрицательная регуляция гена SYNM (синемина или белка промежуточных филаментов). Ген THBD кодирует рецептор поверхностного гликопротеина на клетках эндотелия, или тромбомодулин, который связывает тромбин и задействован в патогенезе ВРВ. Кроме того, с развитием ВРВ также ассоциируется наличие функционального варианта гена MTHFR (кодирует метилентетрагидрофолатредуктазу). Интересно, что в недавно проведенном исследовании с изучением однонуклеотидных полиморфизмов в генах ММП было показано, что ОНП в промоторах генов MMP9 и TIMP (MMP-9-1562C/E и TIMP-2-418G/C) ассоциируются с развитием ВРВ среди населения Китая. К другим наиболее изученным генам, возможно обусловливающим инициацию или развитие ХЗВ и их осложнений, относятся COL1A2, VEGF, Procollagen. Широко изучаются COL1A2, HSP90, ILK, MGP, Oct-1, TGF-b1, Type I и III collagen, VEGF-A, VEGF-R в возникновении варикозной болезни, а также a-FGF, FGF-R, BAT1, ER-b, FPN1, IL-1, MTHFR.

Также можно выделить в качестве этиологических факторов: ожирение, образ жизни, беременность и дисгормональные нарушения.

Наблюдающееся при беременности изменение гормонального баланса с преобладанием прогестерона сопровождается снижением тонуса мускулатуры стенки сосудов.

При беременности увеличение объема циркулирующей крови, повышение венозного давления, а также замедление кровотока в нижних конечностях будет стимулировать прогрессированию варикозной болезни. Имеет большое значение снижение физической активности женщин преимущественно в последнем триместре беременности.

Интересно отметить, что при расположении плаценты в правых отделах матки варикозное расширение вен наблюдается, как правило, на правой ноге. В то же время при расположении плаценты слева варикоз проявляется на обеих конечностях.

Давно известно, что ожирение существенно отягощает клинику варикоза. Однако, в ходе одного исследования было обнаружено, что лишний вес отрицательно влияет на варикоз у женщин, но не у мужчин. Среди женщин с избыточным весом чаще встречались трофические язвы и другие осложнения венозной недостаточности, в то время как у мужчин такой закономерности выявлено не было. Как полагают авторы исследования, это объясняется увеличенным уровнем эстрогенов у женщин с лишним весом. Венозный возврат нарушается в результате скопления жира в брюшной полости. [7] Происходит ситуация, аналогичная беременности, когда гормональный фон влияет непосредственно на тонус вен и ОЦК, а беременная матка сдавливает вены малого таза, нарушая венозный отток. Внутрибрюшное давление увеличивается за счет висцерального жира, затем передается на вены нижних конечностей, которые перерастягиваясь расширяются, появляется клапанная недостаточность. В результате затрудняется и лимфатический отток вследствие повышения внутрибрюшного давления.[8]



рис. 1 Анатомо-физиологические особенности венозного оттока

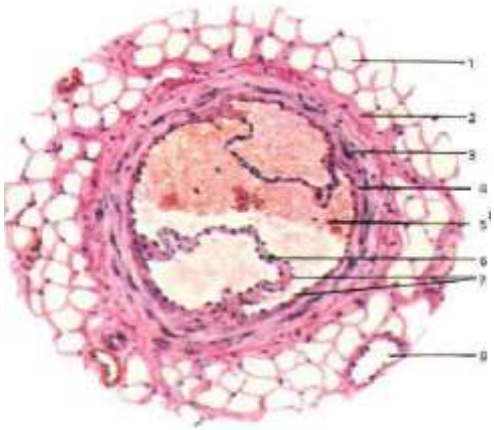

Рис.2 Вена с клапаном. 1-адипоцит, 2-наружная оболочка, 3-средняя оболочка, 4-внутренняя оболочка, 5- кровь в просвете вены, 6-клапаны вены, 7-эндотелий, 8-мелкая вена

Патогенез

Патогенез первичных форм ХЗВ



Здесь следует сказать, что особенности патогенеза вторичных форм ХЗВ связаны прежде всего с результатами острого венозного тромбоза, а также с патологическими состояниями, что приводит к нарушению венозного оттока (застойная сердечная недостаточность, сдавление извне, морбидное ожирение, заболевания опорно-двигательного аппарата и др.) [6]

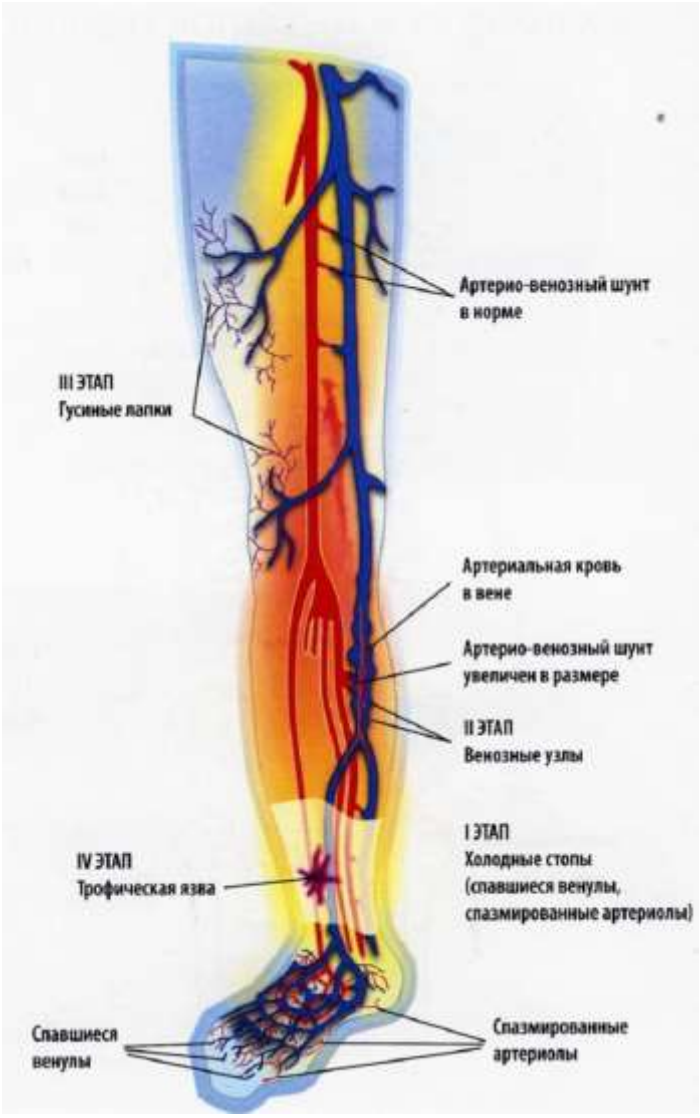

Рис.3 Схема развития варикоза

Диагностика

Основным методом инструментальной диагностики ВБНК является ультразвуковая допплерография, которая позволяет оценить функциональное состояние венозной системы. Этот метод исследования отражает действительное состояние вен. При помощи допплеросоноскопии определяют венозный кровоток шумом, который в свою очередь синхронизирован с дыханием и схож

с морским прибоем: усиливается при выдохе, а при вдохе затихает. Данным методом определяется рефлюкс в подкожных венах. [7]

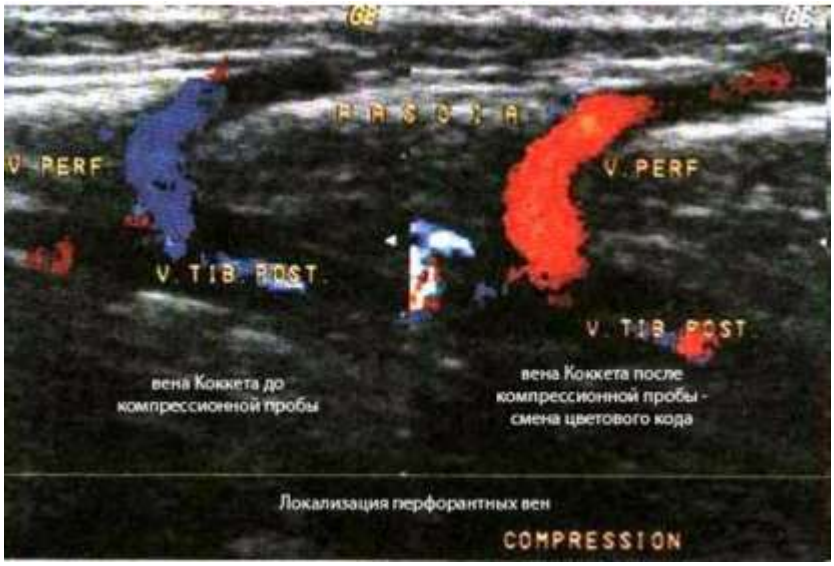

Рис. 4 Локализация перфорантных вен

Ультразвуковое ангиосканирование с цветным картированием кровотока также является одним из самых информативных методов диагностики. В данном исследовании можно определить анатомо-физиологические изменения венозного русла, и к тому же подобрать адекватный метод терапии варикозной болезни, выявить показания к операции и оптимальный объем оперативного вмешательства.

Еще два метода, использующихся при диагностике ВБВНК - коагулограмма и флебография, являющиеся вспомогательными методами. Перед плановой госпитализацией необходимо провести общие исследования. [8]

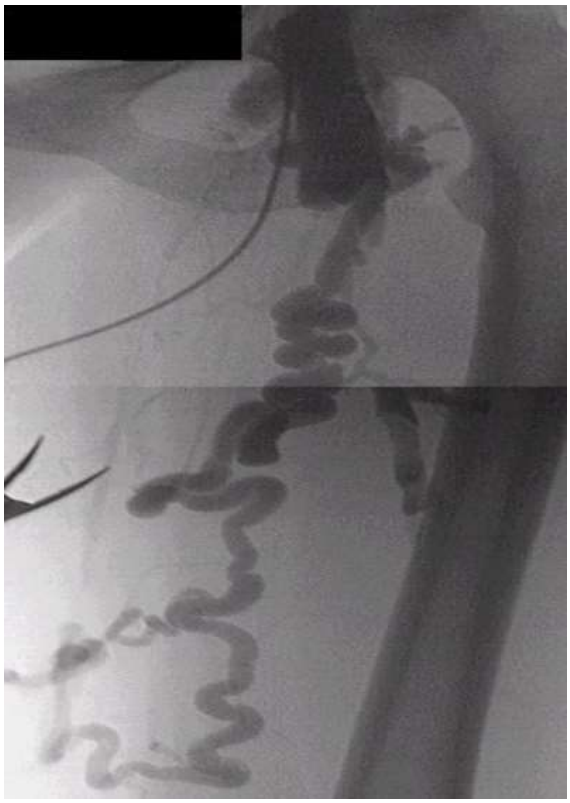

Рис. 5 Флебография. Недостаточность остиального клапана большой подкожной вены левой нижней конечности.

Лечение

История лечения варикозной болезни вен нижних конечностей формально подразделяется на два периода: до установления патогенетической роли венозных рефлюксов и после. Вследствие высокой заболеваемости в период античности и средневековья, затяжных войн и недостаточного количества врачей, лечение в те времена получали только больные с осложненными формами ВБВНК- трофические язвы и тромбофлебиты. До середины 19 века врачи в основном удаляли варикозно-измененные притоки лишь потому, что не знали патогенетической роли рефлюксов крови по магистральным венам.

Так, например, Цельс обнажал варикозно-расширенную вену с разрезами вдоль нее с промежутками в 4 поперечных пальца, прижигал раскаленным железом или пересекал ее в местах разрезов и крючками выдергивал промежуточные участки вен. Византийский врач Эциус из Амиды (502-575) перевязывал варикозные вены, а также удалял такие вены и накладывал давящую повязку. Арабским врачом Albucasis (1013-1106) была описана техника

наложения большого количества лигатур и удаления участков вен между ними. Еще один интересный факт: хирург эпохи Возрождения Ambrosie Pare (1510-1590) производил лигирование варикозной вены, иногда также прижигал вариксы на голени, далее на месте ожоговой раны образовывалась трофическая язва, которую он впоследствии и лечил.

Современный период в развитии хирургии вен нижних конечностей начался благодаря Benjamin Brodie (1846), ведь именно им было описано наложение жгута на бедро дистальнее сафено-феморального соустья, что впоследствии препятствовало рефлюксу крови. Это явилось обоснованием необходимости перевязки БПВ. Далее ставилась цель ликвидировать проявления ВБ, условия ее возникновения, а значит и источник рефлюксов.

В 60-е годы 20 столетия Робертом Мюллером была разработана техника амбулаторной мини-флебэктомии варикозных притоков из множества мини-разрезов при помощи специальных инструментов, что позволяло лечить ВБ амбулаторно под местной анестезией с высоким эстетическим эффектом. Аналогичную технику лечения разработал Золтан Варади, использовавший удаление варикозно-расширенных притоков из проколов иглой с помощью флебоэкстрактора и флебодиссектора для всех типов подкожного варикоза в качестве основного и единственного хирургического приема. Считалось, что после этой операции несостоятельный ствол восстанавливает свою функцию, а также уменьшается в диаметре с регрессом рефлюкса.

Следует упомянуть об эндоваза льной лазерной облитерации (ЭВЛО), где использовался диодный лазер с длиной волны 810 нм. Впервые об опыте использования упомянул C.Bone. Методика ЭВЛО получила довольно широкое распространение в клинической практике России благодаря заслугам Национального медико-хирургического центра им. Н.И. Пирогова. ЭВЛО, являющийся современным и инновационным хирургическим методом устранения горизонтальных и вертикальных вено-венозных рефлюксов- это альтернатива флебэктомии в терапии варикозной болезни нижних конечностей. [6]

Если говорить о лечении варикозной болезни в наше время, то следует начать с компрессионной терапии, которая проводится как самостоятельно, так и в дополнении к хирургическому вмешательству, либо склеротерапии.

Механизм действия компрессии при отсутствии венозного рефлюкса реализуется за счет усиления капиллярного кровотока; снижения проницаемости истонченной основной мембраны сосудов; снижения внутрилимфатического и интерстициального давления, а также интерстициального отека; снижения выраженности венозной симптоматики.

Дополнительно при существенном венозном рефлюксе компрессия может устранять или значительно уменьшать ретроградный кровоток; устранять патологическую венозную емкость; уменьшать отек, а также играть роль в лечении трофических нарушений при ХВН и их профилактике.

Для технической характеристики терапевтического эффекта компрессионного изделия используют следующие параметры:

- Давление покоя (сила, с которой компрессионное изделие давит на конечность при расслабленных мышцах);
- Рабочее давление (сила, с которой компрессионное изделие давит на конечность при мышечном сокращении);
- Жесткость (разница между давлением, измеренным в вертикальном и горизонтальном положениях, по внутренней поверхности голени в месте соединения ахиллова сухожилия и икроножных мышц). [4]



Рис. 6 Компрессионное лечение ХВН

Варианты компрессионной терапии.

1) Эластическое бинтование.

Здесь используются бинты короткой (при условии удлинения бинта при растяжении не более чем на 70%), средней (удлинение бинта при растяжении на 70-140%) и длинной (удлинение бинта при растяжении более чем на 140%) растяжимости. Также можно выделить нерастяжимые (удлинение на 0-10%), короткорастяжимые (удлинение на 10-100%), и длиннорастяжимые (удлинение на более чем 100%) изделия. [5]

Компрессионные изделия из бинтов короткой и средней растяжимости со средним натяжением обладают все же большей жестокостью, чем аналогичные, но сформированные из длиннорастяжимых бинтов. Их лучше выбирать при наличии трофических нарушений и массивных отеках. Не отличается жесткость короткорастяжимых и среднерастяжимых бинтов при разнообразных техниках формирования бандажа. [5]

2) Компрессионный трикотаж

При условии регулярной носки пациентам назначаются медицинские эластичные компрессионные изделия. Рекомендуется надевать их по утрам, а после 4 —6 месяцев ежедневного использования следует заменить на новую пару. [4]

Перечислим преимущества лечебного компрессионного трикотажа. Прежде всего, физиологическое распределение давления не зависит от навыков пациента или врача, а создается при машинной вязке изделия. Компрессионные изделия не требуют врачебного участия. Нет необходимости моделировать цилиндрический профиль конечности, так как ее анатомические особенности учитываются при создании компрессионного изделия. Трикотаж соответствует эстетическим требованиям пациентов. Он создает хорошие условия для поддержания водного и температурного баланса кожи конечности, и к тому же высокая прочность изделий предрасполагает к длительному сохранению исходной степени компрессии.

К противопоказаниям назначению компрессионного лечения следует отнести: сердечную недостаточность высокого функционального класса, состояние после шунтирующих операций на артериях нижних конечностей, систолическое давление на уровне лодыжки менее 70 мм рт.ст, тяжелая периферическая нейропатия, дерматит, аллергические реакции на компоненты МЭКИ и истонченная кожа над костными деформациями.

Фармакотерапия

На данном этапе развития медицины фармакотерапия является неотъемлемой частью терапии ХЗВ, также она играет большую роль как средство повышения толерантности венозной системы нижних конечностей к неблагоприятным экзогенным и эндогенным факторам.

Ее задачами являются, во-первых, устранение или уменьшение веноспецифических симптомов и синдромов; во-вторых, профилактика и лечение осложнений ХЗВ; потенцирование эффекта компрессионной терапии и других методов лечения ХЗВ; и, наконец, уменьшение нежелательных побочных эффектов инвазивных методов лечения ХЗВ.

Основные средства выбора фармакотерапии ХЗВ: флеботропные лекарственные препараты (синонимы: ФЛП, ВАП, флебопротекторы, венотоники), являющиеся гетерогенной группой биологически активных веществ, они способны повышать венозный тонус, а также уменьшать выраженность веноспецифичных симптомов и синдромов. [3]

Показания к фармакотерапии хронических заболеваний вен: наличие субъективных симптомов ХЗВ (С0S —С6S по CEAP); ХВН (С3—С6 по CEAP); боль и другие проявления синдрома тазового венозного полнокровия; профилактика гипостатических и предменструальных отеков; профилактика и лечение побочных явлений после операций на венозной системе нижних конечностей. [4]

Склеротерапия

Склеротерапия- это метод лечения ХЗВ, с помощью которого значительно повреждается эндотелий и субэндотелиальные структуры, это в свою очередь приводит к образованию кровяного тромба в просвете вены, прекращению

кровотока по ней и превращению вены в фиброзный тяж. Склероз вены является целью склеротерапии. [5)

Препараты для склерозирования выступают в качестве производных высших жирных кислот (тетрадецилсульфат натрия) или высших жирных спиртов (полидоканол), они отвечают требованиям, предъявляемым к «идеальному» склерозанту, который в свою очередь должен, во-первых, хорошо растворяться в физиологическом растворе; оказывать только локальное воздействие, будучи эффективным в определённой пороговой концентрации, и безопасным при разведении; действовать только при длительном контакте с интимой, будучи эффективным в зонах венозного стаза, и безопасным в зонах быстрого кровотока (глубоких венах); быть достаточно мощным для склерозирования даже самых крупных вен, не вызывая повреждения окружающих тканей при экстравазации; быть безболезненным при введении и конечно быть недорогим.

Показания. Склеротерапии подвергаются любые типы расширенных вен, а также телеангиэктазии, ретикулярные вены, магистральные подкожные вены и их притоки, перфорантные вены.

Лишь специалист, обследующий больного и отвечающий за него, может определить показания к склеротерапии. Лечащий врач соберет анамнез болезни и жизни, рассмотрит клиническую картину заболевания и проанализирует результаты инструментальных исследований.[6]

Однако следует знать противопоказания к склеротерапии, из них абсолютные: известная аллергия на склерозант; тяжёлые системные заболевания; тяжёлая генерализонанная инфекция; гнойничковое поражение кожи в зоне склеротерапии; острый тромбоз глубоких и/или поверхностных вен; длительная иммобилизация или постельный режим, заболевания периферических артерий с хронической ишемией 3-4 степени; беременность и лактация

Противопоказаниями к пенной склеротерапии являются: инструментально подтвержденное наличие открытого овального окна без

клинической симптоматики, транзиторные прения, неврологические расстройства после предшествующей пенной склеротерапии.

И, наконец, относительными противопоказаниями служат: выраженный отёк голеней, заболевания периферических артерий с хронической ишемией 2 степени; бронхиальная астма; аллергический диатез; подтверждённая тромбофилия [6]

Хирургическое лечение

Основным принципом хирургического лечения служит максимально малотравматичная и малоинвазивная хирургия при сохранении радикальности лечения. Устранение косметического дефекта, рефлюкса венозной крови, нарушения гемодинамики, избыточного венозного объема, прогрессирования варикозной трансформации подкожных вен является целью хирургической терапии. [3]

Наличие рефлюкса крови в поверхностных венах у больных с классами С2-С6 является показанием к операции.

В основе хирургического вмешательства лежит флебэктомия, которая включает следующие этапы:

1. Высокая приустьевая перевязка и пересечение БПВ и/или МПВ со всеми притоками (кроссэктомия);
1. Удаление стволов БПВ или МПВ.
2. Удаление варикозно измененных притоков БПВ и МПВ;
3. Ликвидация несостоятельных перфорантных вен

В европейской практике на данный момент значительную роль играют методики комбинированной флебэктомии, главным отличием между ними будет конструкция зонда для удаления вены. Среди методик выделяют PIN-стриппинг и криостриппинг. Первая методика одна из самых популярных модификаци инвагинационного стриппинга, требующая достаточного опыта специалиста, а операционная травма в данном случае снижается. Вторая методика-криостриппинг,- высокотехнологичный вариант инвагинационного стриппинга. Данный метод достаточно распространен в Японии, так как заслужил особое доверие медицинской общественности.

Хирургическое лечение включает также прямые хирургические вмешательства в виде кроссэктомии и удаления ствола большой подкожной вены, кроссэктомии и удаления ствола малой подкожной вены, удаление варикозно изменённых притоков подкожных вен, перевязку несостоятельных перфорантных вен, коррекцию клапанов глубоких вен; а также эндовазальную термическую облитерацию (абляцию). [4]

Коррекция клапанов глубоких вен. Показания к коррекции клапанного аппарата глубоких вен в наше время еще изучаются. В значительной части наблюдений при варикозной болезни полноценное устранение вертикального и горизонтального рефлюкса в поверхностных венах в сочетании с компрессионным лечением в значительной степени нивелируют клиническое значение несостоятельности клапанов глубоких вен, во многих случаях при ультразвуковом ангиосканировании фиксируют исчезновение рефлюкса. [3]

Эндовазальная термическая облитерация (абляция). Метод основан на эндовазальном тепловом повреждении венозной стенки, что приводит к ее окклюзии, трансформации вены в соединительнотканный тяж, утрате вены как морфологической и функционирующей структуры. Термооблитерация используется в амбулаторных условиях под местной анестезией. Характерна минимальная травматичность при вмешательстве, быстрый эффект в виде восстановления трудоспособности, а также безупречный косметический результат. [5]

Показания к эндовазальной термической облитерации в данном случае аналогичны показаниям к применению прямых хирургических методов. [4]

Вывод. Заболевания вен в настоящее время являются одной из самых распространенных и встречающихся патологий. Классификация CEAP показывает многогранность клинических, анатомических, патофизиологических форм; кроме этого, она дополнена расширенными критериями для более детальной характеристики клинического статуса. При диагностике основной упор идет на УЗДГ. Значительная роль в терапии ВБВНК принадлежит компрессионной терапии, фармакотерапии, которая играет большую роль как средство повышения толерантности венозной системы нижних конечностей к

неблагоприятным экзогенным и эндогенным факторам. Используется также склеротерапия и множество хирургических методов: из которых следует упомянуть о кроссэктомии и удалении ствола большой подкожной вены, кроссэктомии и удалении ствола малой подкожной вены, удалении варикозно изменённых притоков подкожных вен, перевязке несостоятельных перфорантных вен, коррекции клапанов глубоких вен; а также эндовазальной термической облитерации (абляции).

Литература

1. Амбулаторная ангиология. Руководство для врачей под ред. А.И. Кириенко, В.М. Кошкина, В.Ю. Богачева. М., Литтерра, 2007.
2. Веденский А.Н. Варикозная болезнь. Л., Медицина, 1983, 207с.
3. Золотухин И.А. Алгоритм лечения хронической венозной недостаточности нижних конечностей // Consilium–medicum.-2005.-Т.07, №6.
4. Липницкий Е.М. Лечение трофических язв нижних конечностей. М., Медицина, 2001, 160с.
5. Чуриков Д.А., Кириенко А.И. Ультразвуковая диагностика болезней вен. М., Литтерра, 2006
6. Богачев В.Ю., Росуховский Д.А., Борсук Д.А., Шонов О.А., Манджикян О.П., Лобастов К.В. и др. Российские клинические рекомендации по диагностике и лечению С1-клинического класса хронических заболеваний вен (ретикулярный варикоз и телеангиэктазии). Амбулаторная хирургия. 2020;(3-4):140-206. doi: 10.21518/1995-1477-2020-3-4-140-206
7. Стяжкина С.Н. Роль наследственности и активной физической деятельности в развитии варикозной болезни нижних конечностей(клинический случай). / С.Н. Стяжкина, М.Р. Янборисова, Т.Э. Яйцева // Молодой исследователь: вызовы и перспективы: сб. ст. по материалам LIV Международной научно-практической конференции «Молодой исследователь: вызовы и перспективы». – № 1(54). – М., Изд. «Интернаука», 2018.
8. Киршин А. А., Киршин А. А., Стяжкина С. Н., Сидорова А. А., Газизов Д. В. Коррекция патофизиологической гемодинамики у больных с

посттромбофлебитической болезнью нижних конечностей в стадии трофических расстройств // Colloquium-journal. 2019. №12 (36).

Literature

1. Outpatient angiology. A guide for physicians, ed. A.I. Kirienko, V.M. Koshkina, V.Yu. Bogacheva. M., Litterra, 2007.
2. Vedensky A.N. Varicose veins. L., Medicine, 1983, 207s.
3. Zolotukhin I.A. Algorithm for the treatment of chronic venous insufficiency of the lower extremities // Consilium-medicum.-2005.-T.07, No. 6.
4. Lipnitsky E.M. Treatment of trophic ulcers of the lower extremities. M., Medicine, 2001, 160s.
5. Churikov D.A., Kirienko A.I. Ultrasound diagnostics of venous diseases. M., Litterra, 2006
6. Bogachev V.Yu., Rosukhovsky D.A., Borsuk D.A., Shonov O.A., Mandzhikyan O.P., Lobastov K.V. and other Russian clinical guidelines for the diagnosis and treatment of C1-clinical class of chronic venous diseases (reticular varicose veins and telangiectasia). Outpatient surgery. 2020; (3-4): 140-206. doi: 10.21518 / 1995-1477-2020-3-4-140-206
7. Styazhkina S.N. The role of heredity and vigorous physical activity in the development of varicose veins of the lower extremities (clinical case). / S.N. Styazhkina, M.R. Yanborisova, T.E. Yaytseva // Young Researcher: Challenges and Prospects: Collection of articles. Art. based on the materials of the LIV International Scientific and Practical Conference "Young Researcher: Challenges and Prospects". - No. 1 (54). - M., Ed. Internauka, 2018.
8. Kirshin A. A., Kirshin A. A., Styazhkina S. N., Sidorova A. A., Gazizov D. V. Correction of pathophysiological hemodynamics in patients with post-thrombophlebitic disease of the lower extremities at the stage of trophic disorders // Colloquium-journal ... 2019. No. 12 (36).