Научная статья

Original article

УДК 618.1

СТРУКТУРА ОРГАНИЧЕСКОЙ ПАТОЛОГИИ И ВОЗМОЖНЫЕ РЕПРОДУКТИВНЫЕ ИСХОДЫ ПРИ АНОМАЛЬНЫХ МАТОЧНЫХ КРОВОТЕЧЕНИЯХ

THE STRUCTURE OF ORGANIC PATHOLOGY AND POSSIBLE REPRODUCTIVE OUTCOMES IN ABNORMAL UTERINE BLEEDING

Стуков Александр Игоревич, Студент 5 курс, факультет «Лечебное дело» ФГБОУ ВО «ПГМУ Им. Академика Е.А. Вагнера» Минздрава России, Россия, г.Пермь

Булдакова Анастасия Александровна, Студент 5 курс, факультет «Лечебное дело» ФГБОУ ВО «ПГМУ Им. Академика Е.А. Вагнера» Минздрава России, Россия, г.Пермь

Котельников Максим Викторович, Студент 5 курс, факультет «Лечебное дело» ФГБОУ ВО «ПГМУ Им. Академика Е.А. Вагнера» Минздрава России, Россия, г.Пермь

Научный руководитель: Турова Елена Владимировна, ассистент кафедры акушерства и гинекологии №1 ФГБОУ ВО «ПГМУ Им. Академика Е.А. Вагнера» Минздрава России, Россия, г.Пермь

Stukov Alexander Igorevich, 5th year student, Faculty of Medicine, FSBEI HE PSMU named after Academician E.A. Wagner» of the Ministry of Health of Russia, Russia, Perm

Buldakova Anastasia Alexandrovna, 5th year student, Faculty of Medicine, FSBEI HE PSMU named after Academician E.A. Wagner» of the Ministry of Health of Russia, Russia, Perm

Kotelnikov Maxim Viktorovich, 5th year student, Faculty of Medicine, FSBEI HE PSMU named after Academician E.A. Wagner» of the Ministry of Health of Russia, Russia, Perm

Scientific adviser: Turova Elena Vladimirovna, assistant of the Department of Obstetrics and Gynecology No. Academician E.A. Wagner» of the Ministry of Health of Russia, Russia, Perm

Аннотация: Статья посвящена ретроспективному анализу историй болезней пациенток гинекологического профиля с аномальными маточными кровотечением. Приведена структура органической патологии, как основа причин аномальных маточных кровотечений у небеременных женщин репродуктивного возраста, согласно международной классификации FIGO 2011 года (PALM-COEIN). Рассмотрены варианты проводимого лечения. С использованием отечественной и зарубежной литературы (поисковые базы данных PubMed, CyberLeninka, Elibrary) проанализированы возможные репродуктивные исходы в зависимости от органической патологии, вызвавшей аномальное маточное кровотечение. Особое внимание уделено органической патологии матки с точки зрения наиболее грозных и распространенных факторов риска, способных оказывать негативное влияние на беременность от имплантации до рождения.

Summary: The article is devoted to a retrospective analysis of the medical histories of gynecological patients with abnormal uterine bleeding. The structure of organic pathology is given as the basis of the causes of abnormal uterine bleeding in non-pregnant women of reproductive age, according to the international classification FIGO 2011 (PALM-COEIN). The options of the treatment are considered. Using domestic and foreign literature (PubMed, CyberLeninka, Elibrary search databases), possible reproductive outcomes were analyzed depending on the organic pathology that caused abnormal uterine bleeding. Special attention is paid to the organic pathology of

the uterus in terms of the most formidable and common risk factors that can have a negative impact on pregnancy from implantation to birth.

Ключевые слова: аномальное маточное кровотечение, гиперплазия эндометрия, миома матки, репродуктивные исходы

Keywords: abnormal uterine bleeding, endometrial hyperplasia, uterine fibroids, reproductive outcomes

Введение. Аномальное маточное кровотечение (АМК) у женщин репродуктивного возраста – это любое кровотечение, не соответствующее одной или нескольким характеристик нормальной менструации. Оно может быть чрезмерным по длительности, объему и/или частоте возникновения [2, 4]. Согласно отечественным и зарубежным данным, треть госпитализаций в гинекологические отделения приходятся на пациенток с различными формами АМК, при этом 30% из них составляют женщины репродуктивного возраста [4].

Рост органической патологии определяет частоту госпитализаций с АМК. На сегодняшний день, встречаемость миомы матки среди женщин репродуктивного возраста достигает 70%, аденомиоз диагностируется у 10% всего женского населения, а показатель смертности от онкопатологии в возрастной группе 30–34 лет с 1997 г. возрос с 3,0 до 4,2 на 100 тыс. женского населения [5, 6, 7]. Такие показатели не только этиопатогенетически объясняют возникновение АМК, но и ставят под вопрос дальнейшее состояние здоровья беременных, рожениц, родильниц и новорожденных. На 2020 год отмечается рост внематочной беременности, невынашивания и недонашивания беременности, по-прежнему остаются высокими, но с положительной тенденцией, показатели осложнений при родах [1].

К одним из наиболее грозных и распространенных факторов риска, способных оказывать негативное влияние на беременность от имплантации до рождения, следует отнести заболевания матки [2]. В нашей статье рассматриваются пациентки гинекологического профиля с аномальным маточным кровотечением, отнесенные к группе PALM по классификации FIGO

2011 года. По нашему мнению, именно эти пациентки формируют две первостепенные проблемы: это значимая часть молодых пациенток от общего числа поступивших в гинекологические стационары; именно эта группа пациенток, в последующем, может относится к беременным и роженицам с высоким акушерским и перинатальным риском. И поскольку все больше внимания уделяется оптимизации здоровья женщин и снижения риска неблагоприятных материнских, перинатальных и неонатальных исходов в период до зачатия, крайне важным является определение ведущей органической патологии в репродуктивном возрасте, а также её потенциальное влияние на репродуктивные исходы.

Цель исследования – определение структуры органической патологии при аномальных маточных кровотечениях; влияние органической патологии на возможные репродуктивные исходы.

Материалы и методы. На базе гинекологического корпуса ГБУЗ ПК «ГКБ им. М.А. Тверье» было проведено ретроспективное исследование. Проанализированы 50 историй болезни за 2020-2021 год. Все пациентки были госпитализированы с аномальным маточным кровотечением. При дальнейшей диагностике, каждая из пациенток была отнесена в конкретную категорию из группы PALM по классификации аномальных маточных кровотечений FIGO 2011 года. С использованием отечественной и зарубежной литературы (поисковые базы данных PubMed, CyberLeninka, Elibrary) проанализированы возможные репродуктивные исходы в зависимости от органической патологии, вызвавшей аномальное маточное кровотечение.

Результаты и их обсуждение. Возраст госпитализированных пациенток – 18-46 лет, средний возраст составил 36,9 лет. Каждая пациентка была отнесена в конкретную категорию из группы PALM (Рис. 1).

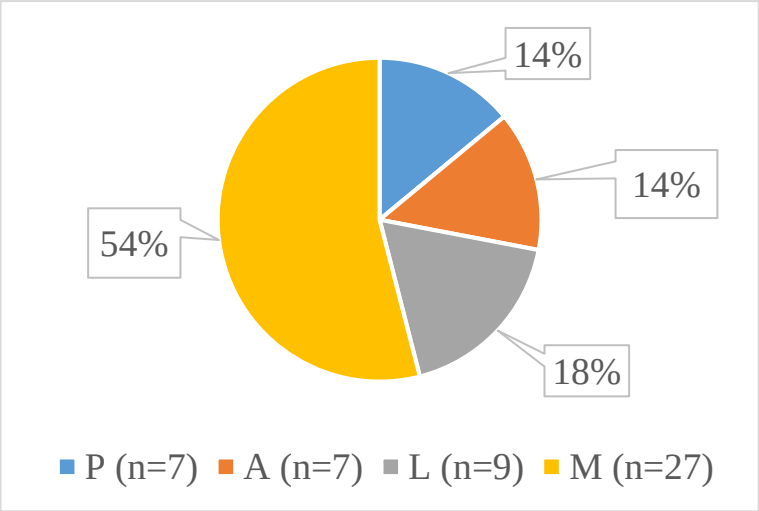

Рис. 1. Структура органической патологии у пациенток с аномальными маточными кровотечениями по классификации FIGO 2011 г.

Гиперплазия эндометрия (ГПЭ) – наиболее распространенная патология (54%). По результатам патоморфологического исследования, среди всех пациенток с гиперплазией эндометрия, 7,4% (n=2) имели простую единичную атипию. Клиническое значение заключается в том, что ГПЭ может быть предшественником аденокарциномы эндометрия [5, 9]. При наличии атипии и в случае несвоевременного лечения, риск прогрессирования увеличивается до 27,5% [7, 9]. С точки зрения влияния на репродуктивные исходы, гиперплазия эндометрия с атипией в 15-33% случаев может приводить к замершей беременности или выкидышу в I триместре [9]. Перинатальная смертность плода может возникнуть в 3-6% в результате кровоизлияния или преждевременных родов [9].

Вторая по частоте причина возникновения АМК – миома матки (18%). По сравнению с ГПЭ, у пациенток с миомой матки встречалась вариабельность клинической картины (Рис. 2).

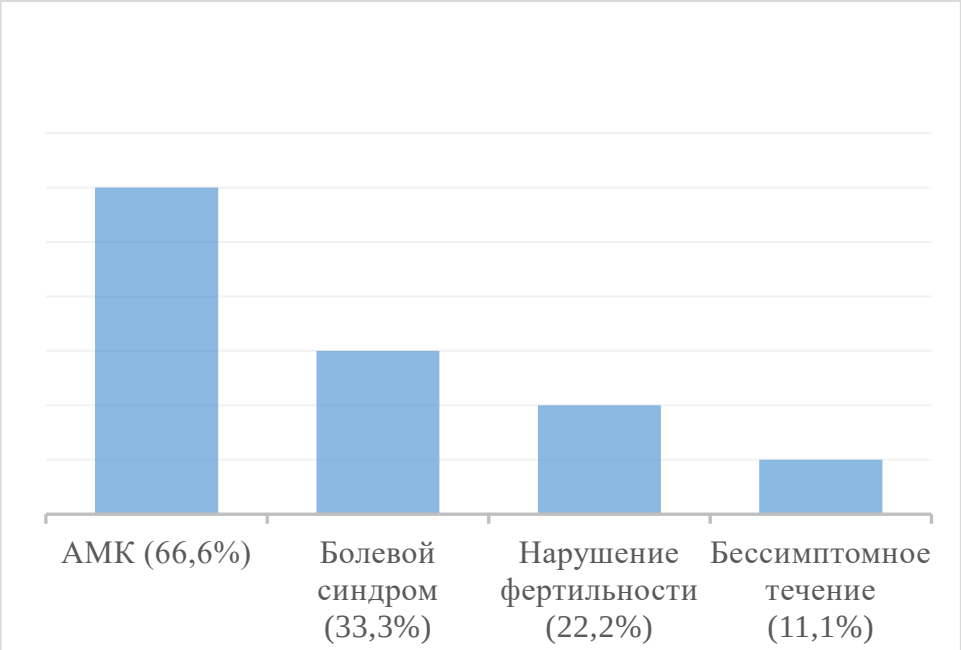

Рис. 2. Основные клинические проявления и распространенность у женщин с миомой матки

В 55,5% случаев была выполнена лапароскопическая миомэктомия, у 22,2% пациенток помимо множественной миомы были диагностированы аденомиоз, эктопию шейку матки, полип эндомитрия, поэтому, операцией выбора в данном случая была лапаротомическая гистерэктомия, 22,2% пациенток определена консервативная тактика и дальнейшее наблюдение в женской консультации. Стоит отметить, что у группы пациенток, которым была выполнена гистерэктомия, реализован репродуктивный потенциал, и в дальнейшей беременности они не заинтересованы. Миома матки может быть связана с бесплодием, однако этот вопрос остается дискутабельным: во многих рандомизированных контролируемых исследованиях нет данных в поддержку миомэктомии для улучшения фертиальности [3]. Риск злокачественных новообразований при миоме матки очень низок; распространенность лейомиосаркомы оценивается примерно у одной из 400 (0,25%) женщин [3, 7]. В отношении формирования прогноза по акушерским и перинатальным рискам, миома матки представляет огромный интерес. Большое ретроспективное исследование женщин с миомой матки, проводимое в 2017 году Maria Syl De La Cruz, Edward M Buchanan и др. выявило повышенный риск кесарева сечения по

сравнению с контрольной группой (33,1% против 24,2%), а также увеличение риска тазового предлежания (5,3% против 3,1%), преждевременного разрыва плодных оболочек (3,3% против 2,4%), преждевременных родов (15,1% против 10,5%) и внутриутробного гибели плода с задержкой развития плода (3,9% против 1,5%) [3]. Также в крупном когортном исследовании, проводимым Yequn Chen, Mengyue Lin и др. (2021 год) было обнаружено, что наличие миомы матки связано с увеличением САД и ДАД у беременных женщин [10]. Это формирует особую группу риска беременных по возникновению гипертензивных расстройств.

Полипы эндометрия, как причина АМК, встречались в 14% случаев. В 71,4% случаев выполнено выскабливание полости матки с гистероскопическим контролем, в 28,6% случаев выполнена гистерорезектоскопия. Несмотря на отсутствие надежных доказательств связи полипов эндометрия с женским бесплодием, их своевременное удаление у фертильных женщин проводится во многих странах с целью улучшения репродуктивных результатов [8]. Локализация полипа может оказывать влияние на процесс имплантации. Как показывает ряд исследований, после удаления полипов задней стенки, показатели беременности были лучше, чем в тех случаях, когда полипы находились в передней или боковых стенках [8]. При этом, метод полипэктомии не оказывает существенного влияния на результаты фертильности [8].

Аномальное маточное кровотечение на фоне аденомиоза было отмечено в 14% случаев. В крупном когортном исследовании, риск бесплодия был увеличен в два раза у женщин моложе 35 лет с эндометриозом по сравнению с женщинами без эндометриоза. Исход фертильности при аденомиозе связан с более низкой частотой беременности, более высокой частотой выкидышей после вспомогательных репродуктивных технологий, преждевременных родов, преэклампсии, задержка развития плода и послеродовые кровотечения [11].

Выводы

1. В структуре органической патологии у пациенток с аномальным маточным кровотечением, преобладает простая гиперплазия эндометрия (54%).

Миома матки вторая по частоте причина возникновения АМК (18%). Полипы эндометрия и аденомиоз встречаются с одинаковой частотой (14%).

2. Наиболее неблагоприятными в отношении формирования акушерских и перинатальных рисков является миома матки.

3. Полипы эндометрия в меньшей степени оказывают влияния на фертильность, однако локализация полипа может оказывать влияние на процесс имплантации.

4. Эндометриоз в репродуктивном возрасте, по некоторым данным, способен вдвое увеличивать риск бесплодия. Также эндометриоз ассоциирован с более высокой частотой выкидышей после вспомогательных репродуктивных технологий, преждевременными родами, преэклампсией, задержкой развития плода и послеродовыми кровотечениями.

Литература

1. Бантьева М.Н., Маношкина Е.М., Соколовская Т.А. Динамика показателей родовспоможения в Российской Федерации / Академия медицины и спорта. 2020;1(2): 4-8. doi: 10.15829/2712-7567-2020-2-16
2. Герман У, Кене К, Абера Д и др. Аномальные маточные кровотечения и связанные с ними факторы риска среди женщин репродуктивного возраста в городе Джимма, регион Оромия, Юго-Западная Эфиопия // Женское здоровье. 2022; 18:17455057221077577. doi:10.1177/17455057221077577
3. Де Ла Круз, Бьюкенен Э. М. Миома матки: Диагностика и лечение // Семейный Врач. 2017, 15 января;95(2):100-107. PMID: 28084714
4. Клинические рекомендации: аномальные маточные кровотечения / ред. совет: Л. В. Адамян [и др.]. – Москва. 2021. – 50 с.
5. Клинические рекомендации: гиперплазия эндометрия / ред. совет: Л. В. Адамян [и др.]. – Москва. 2021. – 45 с.
6. Клинические рекомендации: миома матки / ред. совет: Л. В. Адамян [и др.]. – Москва. 2020. – 32 с.
7. Коренага Т.К., Тевари К.С. Гинекологический рак во время беременности // Онкогинекология. 2020;157(3):799-809. doi:10.1016/j.ygyno.2020.03.015

8. Лоринч Дж., Мольнар С., Якоб А., Герман, Яшанджит С., Терек П. Влияние локализации и гистологической верификации полипов эндометрия на бесплодие // Сводный Гинекологический журнал. 2019;300(1):217-221. doi:10.1007/s00404-019-05155-3
9. Сингх Джи, Пакетт Й. Гиперплазия эндометрия. 2022, 2 января. // Флорида: Издательство StatPearls Publishing; январь 2022 г.–. PMID: 32809528
10. Чэнь И, Линь М, Го П и др. Миома матки увеличивает риск гипертензивных расстройств во время беременности: проспективное когортное исследование // J Hypertens.2021;39(5):1002-1008. doi:10.1097/HJH.0000000000002729
11. Ч. Мюллер. Калайцопулос Д.Р., Шварц АСК, Спаандерман М., Крамер Б.В., и др. Фертильность, беременность и неонатальные исходы у пациентов с аденомиозом: систематический обзор и мета-анализ. // Биомед Онлайн. 2021 Январь;42(1):185-206. doi: 10.1016/j.rbmo.2020.09.023. Epub 2020 4 октября. PMID: 33191131.

Literature

1. Bantyeva M.N., Manoshkina E.M., Sokolovskaya T.A. Dynamics of indicators of maternity care in the Russian Federation / Academy of Medicine and Sports. 2020;1(2): 4-8. doi: 10.15829/2712-7567-2020-2-16
2. Herman U, Kene K, Abera D, etc. Abnormal uterine bleeding and associated risk factors among women of reproductive age in the city of Jimma, Oromia region, Southwestern Ethiopia // Women's Health. 2022; 18:17455057221077577. doi:10.1177/17455057221077577
3. De La Cruz, Buchanan E. M. Uterine fibroids: Diagnosis and treatment // Family Doctor. 2017, January 15;95(2):100-107. PMID: 28084714
4. Clinical recommendations: abnormal uterine bleeding / ed. Advice: L. V. Adamyan [et al.]. – Moscow. 2021. – 50 p.
5. Clinical recommendations: endometrial hyperplasia / ed. Advice: L. V. Adamyan [et al.]. – Moscow. 2021. – 45 p.
6. Clinical recommendations: uterine fibroids / ed. Advice: L. V. Adamyan [et al.]. – Moscow. 2020. – 32 p.

7. Korenaga T.K., Tewari K.S. Gynecological cancer during pregnancy // Oncogynecology. 2020;157(3):799-809. doi:10.1016/j.ygyno.2020.03.015
8. Lorinch J., Molnar S., Jacob A., Herman, Yashanjit S., Terek P. Influence of localization and histological verification of endometrial polyps on infertility // Consolidated Gynecological Journal. 2019;300(1):217-221. doi:10.1007/s00404-019-05155-3
9. Singh Ji, Puckett Y. Endometrial hyperplasia. 2022, January 2. // Florida: StatPearls Publishing; January 2022–. PMID: 32809528
10. Chen Yi, Lin M, Guo P, etc. Uterine fibroids increase the risk of hypertensive disorders during pregnancy: a prospective cohort study // J Hypertension.2021;39(5):1002-1008. doi:10.1097/HJH.0000000000002729
11. Ch. Muller. Kalaytsopoulos D.R., Schwartz ASK, Spaanderman M., Kramer B.V., et al. Fertility, pregnancy and neonatal outcomes in patients with adenomyosis: a systematic review and meta-analysis. // Biomed Online. January 2021;42(1):185-206. doi: 10.1016/j.rbmo.2020.09.023. Epub 2020 October 4. PMID: 33191131.
12. Ch. Muller. Kalaytsopoulos D.R., Schwartz ASK, Spaanderman M., Kramer B.V., et al. Fertility, pregnancy and neonatal outcomes in patients with adenomyosis: a systematic review and meta-analysis. // Biomed Online. January 2021;42(1):185-206. doi: 10.1016/j.rbmo.2020.09.023. Epub 2020 October 4. PMID: 33191131.

© Стуков А.И., Булдакова А.А., Котельников М.В., 2022 Научно-образовательный журнал для студентов и преподавателей «StudNet» №5/2022.

Для цитирования: Стуков А.И., Булдакова А.А., Котельников М.В. СТРУКТУРА ОРГАНИЧЕСКОЙ ПАТОЛОГИИ И ВОЗМОЖНЫЕ РЕПРОДУКТИВНЫЕ ИСХОДЫ ПРИ АНОМАЛЬНЫХ МАТОЧНЫХ КРОВОТЕЧЕНИЯХ// Научно-образовательный журнал для студентов и преподавателей «StudNet» №5/2022.