Научная статья
Original article
УДК 61

ОСОБЕННОСТИ ТЕЧЕНИЯ ИДИОПАТИЧЕСКОГО ФИБРОЗИРУЮЩЕГО АЛЬВЕОЛИТА (ИФА) ЛЕГКИХ В ОШСКОЙ ОБЛАСТИ

FEATURES OF THE COURSE OF IDIOPATHIC FIBROSING ALVEOLITIS (IFA) OF THE LUNGS IN OSH REGION

Мукаш кызы Айжамал, студентка 5 курса, Медицинского факультета ОшГУ
Научные руководители: Ешиев А. М., Ошская межобластная объединенная клиническая больница заведующий отделения челюстно-лицевой хирургии Член корр. НАН КР, д.м.н, профессор,
Жуманалиева М. С, преподаватель кафедры внутренних болезней медицинского факультета ОшГУ

Mukash kyzy Aizhamal, 5th year student, Faculty of Medicine, Osh State University
Scientific advisers: Eshiev A. M., Osh Interregional United Clinical Hospital, Head of the Department of Maxillofacial Surgery Corr. NAS KR, Doctor of Medical Sciences, Professor,
Zhumanalieva M. S., Lecturer of the Department of Internal Medicine, Faculty of Medicine, Osh State University

Аннотация: В статье написано результаты исследования с легочными патологиями, находящиеся на стационарном лечении в пульмонологического

отделения ОМОКБ и ООЦБТ. Нами проведено обследование 200 больных с различными легочными патологии: из них в 2020г. диссеминированный туберкулез – 30, повторный COVID 19 – взрослые 19 (14-17 лет – 2), ХОБЛ 44, БА – 21, ИФА -3, Эмфизема - 2 ,а в 2021г. диссеминированный туберкулез – 10, COVID 19 – взрослые 5,, ХОБЛ 48, БА – 11,ИФА -5, Бронхоэктатический – 4, поликистозный и абсцесс по 1 и пневмония – 5, которые назначено препараты ГКС и антибиотики : мужчины 112 (57,5%), женщины 88(42,5), в возрасте от 14 до 70 и выше, с длительностью заболеваний от 1го месяца до 30 лет.

Annotation: The article contains the results of a study with pulmonary pathologies being hospitalized in the pulmonology department of OMOKB and OOCBT. We conducted a survey of 200 patients with various pulmonary pathologies: of them in 2020. disseminated tuberculosis - 30, recurrent COVID 19 - adults 19 (14-17 years - 2), COPD 44, BA - 21, ELISA -3, Emphysema - 2, and in 2021. disseminated tuberculosis - 10, COVID 19 - adults 5, COPD 48, asthma - 11, ELISA -5, bronchiectasis - 4, polycystic and abscess - 1 each and pneumonia - 5, who were prescribed corticosteroids and antibiotics: men 112 (57.5 %), women 88 (42.5), aged 14 to 70 and over, with disease duration from 1 month to 30 years.

Ключевые слова: Легкие, ИФА**,** заболевания, исследование, патологии, больные.

Key words: Lungs, ELISA, diseases, research, pathologies, patients.

Введение. Идиопатический фиброзный альвеолит - заболевание легких неясной природы с морфологической картиной обычной интерстициальной пневмонии, которая характеризуется нарастающей легочной недостаточностью вследствие развития преимущественно в интерстициальной ткани легких не бактериального воспаления, ведущего к прогрессирующему интерстициальному фиброзу [1,3].

В 2000 г. в международном согласительном документе ИФА был определен как гистопатологический паттерн аутоиммунным обычной

интерстициальной пневмонии (ОИП) неизвестной природы, т. е. при отсутствии известной причины повреждения легких (прием лекарственных препаратов, контакт с ингаляционными и профессиональными факторами, лучевая терапия и системные заболевания соединительной ткани).

Данное определение используется и в настоящее время. Основными клетками, ответственными за развитие фиброзной перестройки легких, являются миофибробласты и их предшественники. Механизмы, лежащие в основе пролиферации данных клеток, нуждаются в большом количестве медиаторов, включающих цитокины, хемокины, фиброгенные факторы, протеины коагуляции, оксиданты и регуляторы апоптоза.

В настоящее время в изучении идиопатического фиброзного альвеолита вызывающиеся различными этиологическими факторами является актуальной [2,4,5].

Цель исследования. Изучить ИФА среди заболеваний легких связи с пандемией «COVID -19» находящиеся на стационарном лечении пульмонологического отделения в Ошской межобластной объединенной клинической больнице и Ошской областном центре борьбы с туберкулезом.

Материалы и методы исследования.

Перед нами поставлены **з**адачи выявит результаты ИФА, дифференцировать с другими легочными заболеваниями и анализировать эпидемиологического статуса в ОМОКБ и ООЦБТ.

Проведено обследование 200 больных с различными легочными патологиями в пульмонологическом отделении ОМОКБ и ООЦБТ, получающие лечение в 2020 году. Из обследованных больных по нозологии разделены на следующих групп: диссеминированный туберкулез – 30, повторный COVID 19 – взрослые 19 (14-17 лет-2), ХОБЛ-44, БА – 21, ИФА -3, Эмфизема - 2 , В 2021году диссеминированный туберкулез – 10,COVID 19 – взрослые 5,, ХОБЛ 48, БА – 11,,ИФА -5, Бронхоэктатический – 4, поликистозный и абсцесс по 1 и пневмония – 5, Среди обследованных по полу

составили мужчины 112 (57,5%) и женщины 88(42,5), возраст больных было от 17 до 70 и выше.

Обследования больных с легочными патологиями включало сбор анамнеза, данные общеклинического исследования у других специалистов: фтизиатра, кардиолога, терапевта, ревматолога и у иммунолога. Основным методом исследования являлся клинико – эпидемиологический, а также метод статического мониторинга.

Клиническая картина обследованных больных проявлена основными жалобами: утомляемость, прогрессирующая одышка, сухой и влажный кашель(приступообразный), субфебрильная лихорадка при суперинфекциях), цианоз и периферические отеки также относятся к поздним признакам ИФА.

Объективно: при аускультации выслушивается крепитация «хрипы Velcro», изменения концевых фаланг пальцев в виде барабанных палочек, со стороны сердца повышения легочное артериальное гипертензия (ЛАД – 25 мм.рт.ст). Проведены дополнительные исследования: общий анализ крови, общий анализ мокроты, компьютерная томография, спириободиплетизмограмма.

Назначено препараты ГКС, антифиброзные препараты, антибиотики широкого спектра действия и О2 терапия, а также симптоматическая терапия.

Результаты исследования и их обсуждения

Результаты исследования нами впервые обследуется ИФА в Ошской области, ИФА является редким заболеванием, которое выражается интерстициальной болезни, легких не установленной причиной, примерно фиброз составляет 45 -50% но по рентгенологическим данным могут быть сходные заболевания (COVID-19, диссеминированный туберкулез) но различающимися характером и темпом прогрессирования легочного фиброза.

В связи с пандемией увеличивалось количество больных с признаками легочного фиброза отличие от других фиброзных заболеваний при ИФА фиброз не рассасывающего характера и прогрессирующего течения, у

больных получающее стационарное лечение в 2020 году 15%, а в 2021г 5% диссеминированном туберкулезе характерно подострые и хронические течении и образуется очаги с разрастанием соединительной ткани, процесс не обратимого и сопровождающей постоянной одышкой, прогрессирующие течение отсутствует. У больных в 2020 году 9,5%, а в 2021г 2,5% COVID-19 характерно острое течение воспаления с нарастанием фиброза, процесс обратимого характера и отсутствует прогрессирующие течение.

У всех больных наблюдается умеренное изменения количества лейкоцитов в общей анализ крови, а при общем анализе мокроты выявляется лейкоцитоз. На фоне этого появляются легочные симптомы, изменения количества, консистенции, характера и ph слюны которое представлены в таблице 1,2.

Таблица 1. Результаты исследования общий анализ крови больных

Наименования	Норма	Степень воспаления		
		1	2	3
Острота инфекционного воспаления				
Гемоглобин	М 130-160г/л. Ж 120-140 г/л.	М 130-160г/л. Ж 120-140 г/л.	М 130-160г/л. Ж 120-140 г/л.	М 140-170г/л. Ж 130-150 г/л.
Эритроциты	М 4,0 – 5,0 Ж 3,9 – 4,7	4,10	4,10	5
Цветовой показатель	0,85 -1,05	0,7	0,8	1,05
Лейкоциты	4,0–9,0 10*9/л	4,0 -6,0	7,0 -9,0	10 - 14
СОЭ	М 2 -10 Ж 2 – 15мм/ч	2 -10	12 -20	21 -28

Таблица 2. Результаты исследования общий анализ мокроты.

Наименование	Норма	Степень воспаления		
		1	2	3
Острота инфекционного воспаления				

Количество мокроты в сутки	4,0	<15	15-45	>45
Консистенция	жидкая	жидкий	вязкий	вязкий
Характер мокроты	слизистый	слизистый	слизистой-гнойный	гнойный
Количество лейкоцитов в поле зрения	0-1	0-10	10-50	Более 50 и сплошь
Количество эритроцитов в поле зрения	0	0-25	26-50	50 и выше
Количество альвеолярных макрофагов в поле зрения	0	Единичные клетки	Единичные клетки	Большое скопление

Из таблицы 2 отмечается изменения количества мокроты у 93% больных снижено - 2,0 (в норме 4,0). Изменения консистенции мокроты у 18 (11%) больных первой степени инфекционного воспаления, у 36 (22,5 %) больных второй степени инфекционного воспаления, у 100 (62,5 %) больных третей степени инфекционного воспаления.

Изменения характера мокроты у больных первой степени инфекционного воспаления становятся слизистым, а у больных второй и третей степени инфекционного воспаления становятся вязким.

Изменения ph слюны почти у всех больных повышено (щелочная среда), а при использовании аэрозоли щелочная среда превращается в кислую и держится до двух или до часа.

Таблица 3. Дифференциальная диагностика диссеминированным туберкулезом и COVID-19

Сравнительные критерии	Диссеминированный туберкулез	COVID-19	ИФА	Общие:

Рентген	Симметричность, однотипные милиарные очаги	Матовое стекло	Не симметричность	утомляемость
Течение	Подострое и хроническое	Острое	Хроническое	одышка
Сатурация	92- 94	70 - 80	55 - 65	кашель
Возбудители	Палочки Коха	Корона вирус	Не бактериального генеза	Повышение температуры тела

Из таблицы 3 показывает, что сатурация при диссеминированного туберкулеза в пределах нормы, а при COVID-19 снижается до 70-80, а также на рентгенологическом исследовании отмечается симметричность и однотипные милиарные очаги у больных диссеминированным туберкулезом, а у больных с COVID-19 отмечается матовое стекло.

При исследовании ИФА в южном регионы Кыргызстана выявлено следующие результаты: в Баткенской области – 11%, в Жалал-Абадской области 10%, Ошской области и города Ош составляет 79% которые представлены в рис. 1.

Рис.1. Результаты исследования ИФА по южному региону Кыргызстана



Рис. 2. Распределение больных в Ошской области и города Ош представлены на следующих диаграмм



Таким образом, с каждым годом увеличивается число заболевших с ИФА. Результаты анализа эпидемиологического статуса по Ошской области увеличился связи с пандемией COVID-19.

Рис. 3. Распределение больных находящиеся на стационарном лечении ОМОКБ по нозологическим формам различного возраста

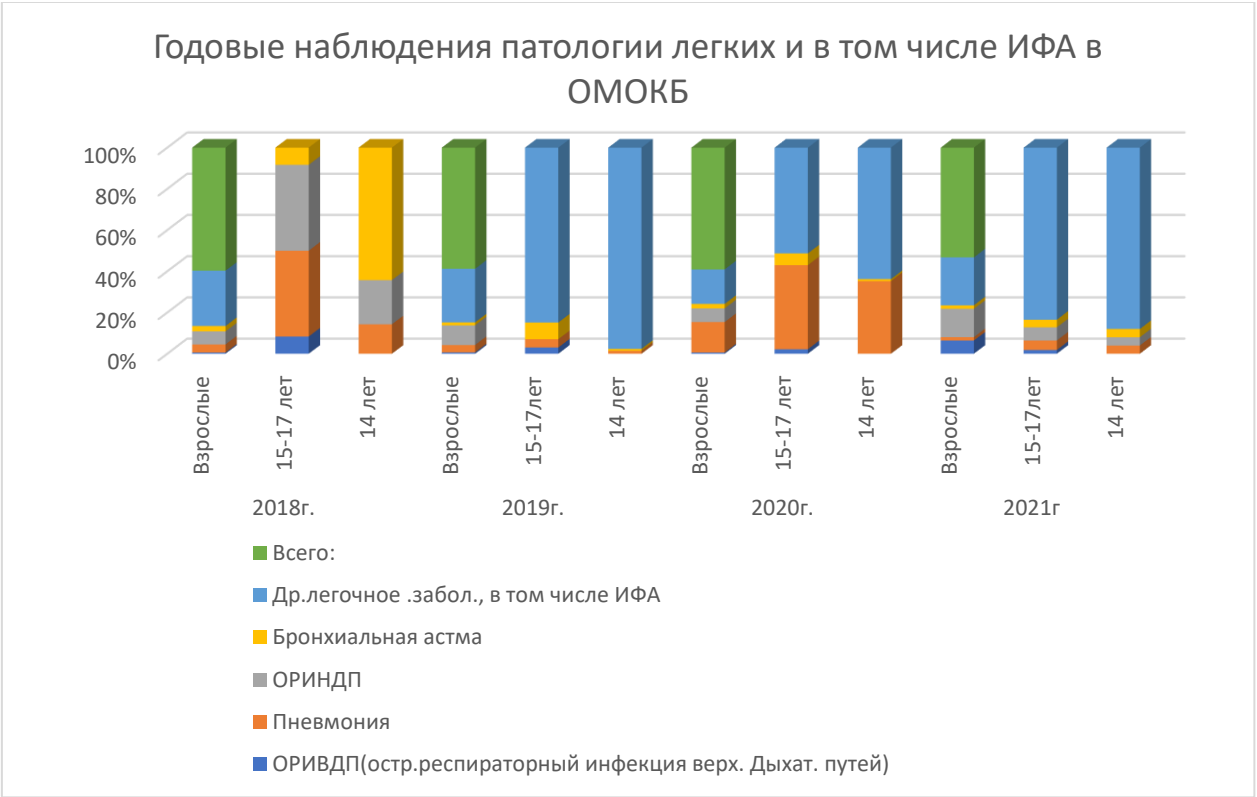

В диаграмме 3 показано, что это редкое и тяжелое заболевание, всего зафиксировано 2018г 2 больных, в 2019 3, в 2020г за месяц 3 человека + (повторный COVID -19 с фиброзом- 24 человек). Результаты исследования доказывает, что в горных районах это заболевание приводит к летальному

исходу, при процентном соотношении вдыхаемого объема легких и атмосферного давления приводят к летальным исходам.
В России (Москве) заболевания с не выясненной этиологией заболевания легких составляет 10-15% (в составе 130 видов заболеваний).

Выводы: таким образом, результаты исследования, что в горных районах выше 2000м над уровнем моря многие больные не обращаются, при процентном соотношении вдыхаемого объема легких составляет 50% и атмосферного давления 50% приводят к летальному исходу.

В связи с тем нами рекомендуется вести здоровую образ жизни, регулярно делать дыхательную гимнастику, а также О2 терапию.

Использованная литература:

1. Авдеева О.Е. , Авдеев С.Н. , Чучалин А.Г. Идиопатический фиброзирующий альвеолит // Русский медицинский журнал, 1998.-№4.-С.4-8.
2. Диссеминированные заболевания легких / под ред. М. М. Ильковича. — М.: ГЭОТАР Медиа, 2011. — 480 с.
3. Попова Е. Н. Идиопатический фиброзирующий альвеолит (клинико-морфологическая характеристика, механизмы прогрессирования, прогноз: Автореф. дисс… док. мед. наук. Москва,2005.-38с.
4. Мишин В.Ю., Эргешов А.Э., Мишина А.В. Диагностика и дифференциальная диагностика диссеминированных поражений легких у больных с ВИЧ-инфекцией (обзор). Consilium Medicum. 2018; 20 (3): 8–13
5. Демихова О. В. Пути оптимизации диагностики и дифференциальной диагностики диссеминированного туберкулеза легких /О. В Демихова, Н. Л Карпинина, Л. Л Николаевна, М. А. Багиров, Б.Р. Амансахндов //Вестник Российской академии медицинских наук, 2012.-№3.-С15-20.
6. В.К. Гаврисюк, А. Я. Дзюбик, Ф. Г. Яновского, Н. Е. Моногарова Идиопатический фиброзирующий альвеолит мкб-10: j84. Из газеты

«Новости медицины и фармации» аллергология, пульмонология и иммунология (256) 2008.

Literature used:

1. Avdeeva O.E. , Avdeev S.N. , Chuchalin A.G. Idiopathic fibrosing alveolitis // Russian Medical Journal, 1998.-No. 4.-C.4-8.
2. Disseminated lung diseases / ed. M. M. Ilkovich. — M.: GEOTAR Media, 2011. — 480 p.
3. Popova E. N. Idiopathic fibrosing alveolitis (clinical and morphological characteristics, mechanisms of progression, prognosis: Author's abstract of diss ... doc. medical sciences. Moscow, 2005.-38p.
4. Mishin V.Yu., Ergeshov A.E., Mishina A.V. Diagnosis and differential diagnosis of disseminated lung lesions in patients with HIV infection (review). Consilium Medicum. 2018; 20(3):8–13
5. Demikhova O.V. Ways to optimize the diagnosis and differential diagnosis of disseminated pulmonary tuberculosis /O. V Demikhova, N. L. Karpinina, L. L. Nikolaevna, M. A. Bagirov, B.R. Amansakhndov // Bulletin of the Russian Academy of Medical Sciences, 2012.-№3.-C15-20.
6. V.K. Gavrisyuk, A. Ya. Dzyubik, F. G. Yanovsky, N. E. Monogarova Idiopathic fibrosing alveolitis MKb-10: j84. From the newspaper "News of Medicine and Pharmacy" allergology, pulmonology and immunology (256) 2008.

© Мукаш кызы А., 2022 Научно-образовательный журнал для студентов и преподавателей «StudNet» №6/2022.

Для цитирования: Мукаш кызы А. ОСОБЕННОСТИ ТЕЧЕНИЯ ИДИОПАТИЧЕСКОГО ФИБРОЗИРУЮЩЕГО АЛЬВЕОЛИТА (ИФА) ЛЕГКИХ В ОШСКОЙ ОБЛАСТИ// Научно-образовательный журнал для студентов и преподавателей «StudNet» №6/2022.