Научная статья

Original article

УДК 616.381.366-089.87

АКТУАЛЬНЫЕ ПРОБЛЕМЫ ЛАПАРОСКОПИЧЕСКОЙ ХОЛЕЦИСТЭКТОМИИ В УРГЕНТНОЙ ХИРУРГИИ

ACTUAL PROBLEMS OF LAPAROSCOPIC CHOLECYSTECTOMY IN URGENT SURGERY

Стяжкина С.Н., доктор медицинских наук, профессор кафедры факультетской хирургии, ФГБОУ ВО «Ижевская государственная медицинская академия»;

Антропова З. А., проктолог, хирург;

Шарафутдинов М. Р., малоинвазивный хирург, рентгенолог;

Сарапулова Л.П., студент, ФГБОУ ВО «Ижевская государственная медицинская академия»;

Чичкина А.Н., студент, ФГБОУ ВО «Ижевская государственная медицинская академия».

Styazhkina S.N., Doctor of Medical Sciences, Professor of the Department of Faculty Surgery, Izhevsk State Medical Academy;

Antropova Z. A., proctologist, surgeon;

Sharafutdinov M. R., minimally invasive surgeon, radiologist;

Sarapulova L.P., student, Izhevsk State Medical Academy;

Chichkina A.N., student, Izhevsk State Medical Academy.

Аннотация.

В статье оцениваются возможности и негативные стороны лапараскопического мет ода при холецистите. Острый калькулёзный холецистит является распространенно й патологией хирургического профиля, в связи с чем имеется необходимость усовершенствования способов лечения данного заболевания. Одним из

направлений в усовершенствовании лечения является минимизация доступа, которая получила широкое распространение в абдоминальной хирургии за счет преимуществ перед традиционными открытыми хирургическими вмешательствами.

Abstract.

The article evaluates the possibilities and negative aspects of the laparoscopic method for cholecystitis. Acute calculous cholecystitis is a common pathology of the surgical profile, and therefore there is a need to improve the methods of treatment of this disease. One of the directions in improving treatment is minimization of access, which has become widespread in abdominal surgery due to the advantages over traditional open surgical interventions.

Ключевые слова: Холецистит, лапараскопическая холецистэктомия, техника, осложнения.

Keywords: Cholecystitis, laparoscopic cholecystectomy, technique, complications.

Введение.

Распространенность желчнокаменной болезни (ЖКБ) обусловливает ее ведущие позиции в структуре хирургических заболеваний в мире. [6]. Острый холецистит составляет около 15-20% от всех острых хирургических заболеваний брюшной полости (занимает второе место после острого аппендицита) и имеет тенденцию к росту заболеваемости. [1,2]. Первое место среди оперативных вмешательств в общехирургических ургентных стационарах мира занимает холецистэктомия. На сегодняшний день конкременты в желчном пузыре выявляют примерно у 10% взрослого населения, чаще у женщин в возрасте старше 40 лет, при этом число осложненных форм калькулезного холецистита остается стабильно высоким. [6]. Ведущим методом лечения ЖКБ остается холецистэктомия (ХЭ), занимающая второе место в мире после аппендэктомии по частоте хирургических вмешательств. Традиционная холецистэктомия возможна и показана при любых формах ЖКБ, требующих оперативного лечения. [5].

Лапароскопическая холецистэктомия (ЛХЭ) в настоящее время стала методом выбора в лечении больных хроническим калькулезным холециститом (ХКХ).

До недавнего времени «золотым стандартом» в лечении ЖКБ была «открытая» холецистэктомия (ОХЭ), с результатами которой и сравнивали другие методы лечения. Летальность при плановых ОХЭ не превышала 0,5%. Количество осложнений в зависимости от характера заболевания и общего состояния пациента составляло 5-15%. Большинство из них не были опасны для жизни. Внедрение в практику оперативной лапароскопии произвело переворот во взглядах на хирургическое лечение ЖКБ. Показательны данные Американского института здоровья, где произведено сравнение различных способов лечения ЖКБ (табл. 1.)

Таблица 1. **Сравнение различных способов лечения ЖКБ**

	ОХЭ	ЛХЭ
Возможность применения %	98	90-95
Эффективность %	100	100
Результаты		
— летальность %	<1	<1
— осложнения %	4-8	2-5
— повреждения ВЖП	0,1-0,2	0,2-0,6
— рецидив %	0	0
Сроки лечения		
— в стационаре	3-7	1-2
— амбулаторно	20-40	7-14
Дискомфорт	выраженный	слабый

ОХЭ — открытая холецистэктомия,

ЛХЭ — лапароскопическая холецистэктомия. [4].

Стремление хирургов снизить травматичность операции, сократить сроки нетрудоспособности, повысить качество жизни больных после операций и достичь хороший косметический эффект вмешательства побуждает к поиску новых технических решений, направленных на уменьшение размеров и количества разрезов на брюшной стенке. Достигнуть это можно за счет применения малоинвазивных вмешательств, например, через единый лапароскопический доступ (ЕЛД), единый лапароскопический доступ с дополнительной троакарной

поддержкой («ЕЛД+»), а также за счет минимизации диаметра инструментов – минилапароскопии (МЛ). Ученые продолжают совершенствование малоинвазивных методов оперативного лечения больных с патологией желчевыводящих путей, ведущих к сокращению сроков госпитализации. [8]

Лапароскопическая холецистэктомия является малоинвазивным вмешательством, отличается меньшей травматичностью, лучшим косметическим эффектом, а также короткими сроками пребывания больного в стационаре (2-5 дней) и временной нетрудоспособности (4-7 дней). Однако, при этой операции выше риск тяжелых осложнений (например, повреждения желчного протока), которые требуют в дальнейшем большой по объему восстановительной операции, поэтому при выборе удаления желчного пузыря при остром холецистите необходимо строго учитывать показания и противопоказания к нему. [3]

Наименьшая продолжительность самой операции была при лапароскопической холецистэктомии (ЛХЭ) – 41,7+2,3мин., наибольшая – при открытой холецистэктомии (ОХЭ)–56,1+6,9мин., среднее значение продолжительности занимала холецистэктомии из минилапаротомного доступа (МХЭ) – 50,1+3,2 мин. Наименьший период времени по восстановлению двигательной активности и моторики кишечника также установлен при ЛХЭ – 1+0,4 суток и 1,5+0,2 суток, наибольший период при ОХЭ – 3+0,5 суток и 3,5+0,5 суток, средние показатели были при операции МХЭ – 2,0+0,3 суток и 2,0+0,8 суток соответственно. Наименьший показатель среднего койко-дня был также при ЛХЭ – 4,7+0,3 койко-дня, наибольший при ОХЭ – 9,7+0,7 койко- дней и средний при МХЭ – 6,2+0,3 койко-дней.

В ближайшем послеоперационном периоде частота различных осложнений среди оперированных больных наблюдалась при ЛХЭ – 9,2%, при МХЭ – 7,4% и при ОХЭ – 13%. Чаще встречались такие осложнения как жёлчеистечение после операции, нагноение послеоперационной раны, инфильтрат послеоперационной раны, подпечёночный абсцесс, послеоперационный панкреатит.[7]

ЛХЭ состоит из нескольких этапов:

1)введение газа в брюшную полость (углекислого газа или окиси азота);

2) введение троакаров с инструментами в брюшную полость - обследование (ревизия) органов брюшной полости;

3) выделение желчного пузыря из сращений, выделение элементов печеночно-дуоденальной связки (пузырная артерия, пузырный проток), их пересечение и перевязка (клипирование);

4) выделение желчного пузыря из ложа печени;

5) извлечение желчного пузыря из брюшной полости, контрольный осмотр органов брюшной полости и завершение операции.

Материалы и методы исследования.

В работе был проведен анализ 30 истории болезней с диагнозом острый холецистит, на базе хирургического отделения Первой РКБ МЗ УР за 2022 г., с применением опера тивного вмешательства - лапароскопическая холецистэктомия.

Результаты исследования и их обсуждения.

В результате проведенного анализа, выявили, что возраст больных холециститом колебался в пределах от 33 до 74 лет. Средний возраст составил 59 лет. Мужчин было 5 (17%), женщин 25 (83%). Операции выполнялись бригадой общих хирургов, владеющих лапароскопической техникой. Лапароскопическая холецистэктомия (ЛХЭ) проводилась под ЭТН с интубацией трахеи.

Из 30 пациентов у 10 (33%) был не осложненный холецистит, у 11 (36%) эмпиема желчного пузыря, 3(10 %) перивезикальным инфильтратом, 3 (10 %) перивезикальным абсцессом, 2(6%) панкреатитом, 1(3 %) холецистодуоденальный свищ, 3 (10%) холедохолитиаз.



Сопутствующими патологиями были: ишемическая болезнь сердца 3(10%), атрофический гастрит 5 (17%), гипертоническая болезнь - 2 (6%), хронический бронхит -2 (6%).

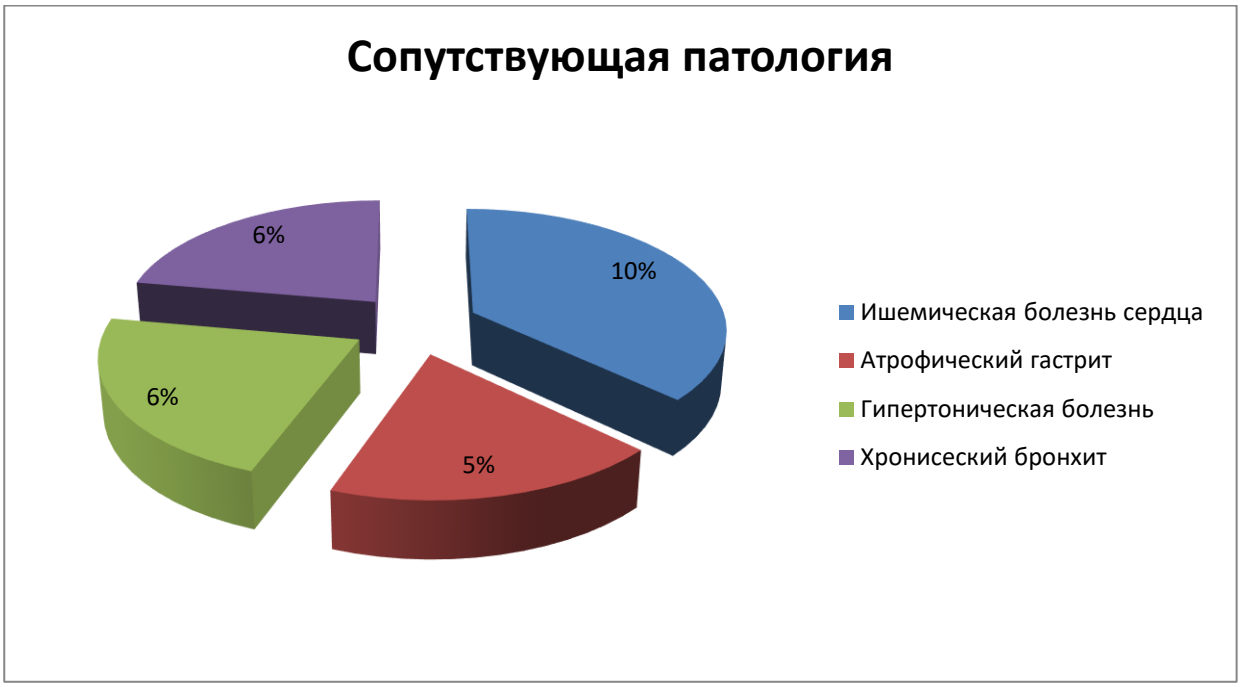

Послеоперационные осложнения были у 2 (6 %) больных с перивезикальным инфильтратом, у 1 повышение температуры, у 1 серома и инфильтрат передней брюшной стенки. Общих осложнений мы не наблюдали. Летальных исходов не было. Средний койко- день после ЛХЭ составил 7,1± 0,5 дня.

Заключение.

Эффективность и большие перспективы операции ЛХЭ определяют небольшая травматичность, абактериальность среды, щадящая инструментальная техника, что обусловливает кратковременное (3-5 дней) пребывание пациента в больнице, сокращение (до 2-3 недель) сроков восстановления трудоспособности и нормального образа жизни, снижение количества осложнений. У ряда пациентов за рубежом она выполняется даже амбулаторно, в "стационаре одного дня".

Эти качества операции ЛХЭ определяют ее социальное значение. Операция ЛХЭ считается в хирургии революционной, так как впервые полностью заменила традиционный способ удаления желчного пузыря. Однако процесс освоения и внедрения ее в клиническую практику и до сих нор нельзя назвать легким и безболезненным. Недооценка опасностей операции приводит к серьезным последствиям как для больного, так и для врача.

Литература

1. Хирургические болезни: Учебник / Кузин М. И., Шкроб О. С., Кузин Н. М. и др.; под ред. Кузина М. И. 3-е изд., перераб. и доп. М.: Медицина, 2002
2. Климентов М. Н., Стяжкина С. Н., Проничев В. В. Острый холецистит: учебное пособие для студентов лечебного и педиатрического факультетов. Ижевск, 2015
3. Желчекаменная болезнь. Учебно-методическое пособие. Под редакцией заведующего кафедрой хирургических болезней №2 педиатрического факультета РНИМУ, доктора медицинских наук, профессора А.А. Щеголева. - М.; РНИМУ, 2015, 35 с. с 16
4. http://pmarchive.ru/laparoskopicheskaya-xolecistektomiya/
5. Желчнокаменная болезнь: диагностика и хирургическое лечение: учебное пособие / сост. И.С. Кузнецов [и др.]. – Ижевск, 2014. -80с. с 49.
6. Курбанов Ф.С. Лапароскопическая холецистэктомия при остром холецистите / Ф.С. Курбанов, Ю.Г. Алиев, М.А. Чиников, И.С. Пантелеева, В.К. Попович, А.Н. Сушко, Л.Р. Алвендова // Хирургия.- 2014. – №2. – С. 16-18.
7. Ашуров, А.С. Сравнительная оценка различных способов холецистэктомии при остром калькулезном холецистите: автореф. дис. … канд. мед. наук: 14.01.17 / Ашуров Абдурахмон Саторович. - Душанбе, 2016 – 22 с.
8. Михайличенко, В.Ю. Анализ опыта выполнения лапароскопической холецистэктомии / В.Ю. Михайличенко, А.М. Резниченко, В.В. Кисляков //Вестник неотложной и восстановительной хирургии. - 2017 - Т. 2, № 4 - С.437-440.

References

1. Surgical diseases: Textbook / Kuzin M. I., Shkrob O. S., Kuzin N. M. et al.; ed. Kuzina M. I. 3rd ed., reprint. and additional M.: Medicine, 2002
2. Klimentov M. N., Styazhkina S. N., Pronichev V. V. Acute cholecystitis: a textbook for students of medical and pediatric faculties. Izhevsk, 2015
3. Cholelithiasis. Educational and methodical manual. Edited by the head of the Department of Surgical Diseases No. 2 of the Pediatric Faculty of RNIMU, Doctor

of Medical Sciences, Professor A.A. Shchegolev. - M.; RNIMU, 2015, 35 p. from 16

4. http://pmarchive.ru/laparoskopicheskaya-xolecistektomiya/
5. Cholelithiasis: diagnosis and surgical treatment: textbook / comp. I.S. Kuznetsov [et al.]. – Izhevsk, 2014. -80s. from 49.
6. Kurbanov F.S. Laparoscopic cholecystectomy in acute cholecystitis / F.S. Kurbanov, Yu.G. Aliyev, M.A. Chernikov, I.S. Panteleeva, V.K. Popovich, A.N. Sushko, L.R. Alvendova // Surgery.- 2014. – No.2. – pp. 16-18.
7. Ashurov, A.S. Comparative evaluation of various methods of cholecystectomy in acute calculous cholecystitis: abstract. dis. ... Candidate of Medical Sciences: 14.01.17 / Ashurov Abdurakhmon Satorovich. - Dushanbe, 2016 – 22 p.
8. Mikhailichenko, V.Yu. Analysis of the experience of performing laparoscopic cholecystectomy / V.Yu. Mikhailichenko, A.M. Reznichenko, V.V. Kislyakov //Bulletin of Emergency and Reconstructive Surgery. - 2017 - Vol. 2, No. 4 - P.437-440.

© Стяжкина С.Н., Шарафутдинов М. Р., Антропова З. А., Сарапулова Л.П., Чичкина А.Н., 2022 Научно-образовательный журнал для студентов и преподавателей «StudNet» №5/2022.

Для цитирования: Стяжкина С.Н., Антропова З. А., Шарафутдинов М. Р., Сарапулова Л.П., Чичкина А.Н. Актуальные проблемы лапароскопической холецистэктомии в ургентной хирургии // Научно-образовательный журнал для студентов и преподавателей «StudNet» №5/2022.