Научная статья

Original article

УДК 61

DOI 10.55186/26584964_2022_5_6_5

КЛИНИЧЕСКИЙ СЛУЧАЙ УСПЕШНОЙ ПЕРИКАРДЭКТОМИИ

CLINICAL CASE OF SUCCESSFUL PERICARDECTOMY

Калмыков Владимир Сергеевич, врач-ординатор кафедры сердечно-сосудистой хирургии, Федеральное государственное бюджетное учреждение «Национальный медицинский исследовательский центр имени В.А. Алмазова» Министерства Здравоохранения Российской Федерации, 197347, Санкт-Петербург, Российская Федерация. orcid.org/0000-0002-9490-0127, E-mail: vladk2796@gmail.com

Дьяченко Яков Александрович, врач сердечно-сосудистый хирург, Федеральное государственное бюджетное учреждение «Национальный медицинский исследовательский центр имени В.А. Алмазова» Министерства Здравоохранения Российской Федерации, 197347, Санкт-Петербург, Российская Федерация. orcid.org/0000-0003-2777-8739

Гребенник Вадим Константинович, заведующий отделением, врач сердечно-сосудистый хирург, Федеральное государственное бюджетное учреждение «Национальный медицинский исследовательский центр имени В.А. Алмазова» Министерства Здравоохранения Российской Федерации, 197347, Санкт-Петербург, Российская Федерация. orcid.org/0000-0003-4353-4160

Kalmykov Vladimir Sergeevich, Resident Physician of the Department of Cardiovascular Surgery, Federal State Budgetary Institution “National Medical Research Center named after V.A. Almazov» of the Ministry of Health of the Russian Federation,

197347, St. Petersburg, Russian Federation. orcid.org/0000-0002-9490-0127, E-mail: vladk2796@gmail.com

Dyachenko Yakov Alexandrovich, cardiovascular surgeon, Federal State Budgetary Institution “National Medical Research Center named after V.A. Almazov» of the Ministry of Health of the Russian Federation, 197347, St. Petersburg, Russian Federation. orcid.org/0000-0003-2777-8739

Grebennik Vadim Konstantinovich, Head of Department, Cardiovascular Surgeon, Federal State Budgetary Institution “National Medical Research Center named after V.A. Almazov» of the Ministry of Health of the Russian Federation, 197347, St. Petersburg, Russian Federation. orcid.org/0000-0003-4353-4160

Аннотация

Констриктивный перикардит — завершающая стадия хронического воспалительного процесса, характеризующаяся фиброзным утолщением и обызвествлением перикарда, ухудшающим диастолическую функцию сердца, снижает сердечный выброс и в конечном итоге приводит к сердечной недостаточности.

Annotation

Constrictive pericarditis is the final stage of a chronic inflammatory process characterized by fibrous thickening and calcification of the pericardium, impairing diastolic function of the heart, decreasing cardiac output, and ultimately leading to heart failure.

Ключевые слова: констриктивный перикардит; перикардэктомия.

Keywords: constrictive pericarditis; pericardectomy.

Введение

Констриктивный перикардит — завершающая стадия хронического воспалительного процесса, характеризующаяся фиброзным утолщением и обызвествлением перикарда, ухудшающим диастолическую функцию сердца,

снижает сердечный выброс и в конечном итоге приводит к сердечной недостаточности. [1]

В норме перикард состоит из 2 слоев: наружного фиброзного и внутреннего серозного. Полость перикарда заключена в эти 2 слоя и обычно содержит от 20 до 50 мл серозной жидкости. Перикард выполняет множество функций. В дополнение к своему механическому воздействию на сердце (ограничивая растяжение, способствуя взаимодействию между камерами, поддерживая геометрию сердца, обеспечивая движение без трения и выступая в качестве барьера для инфекции), перикард обладает иммунологической, вазомоторной, паракринной и фибринолитической активностью.[1, 2]

Воспаление перикарда, или перикардит, может быть вызвано многими факторами. Констриктивный перикардит (КП) является результатом хронического рубцевания и потерей эластичности перикарда, что приводит к сердечной недостаточности.[3] В настоящее время идиопатический или вирусный перикардит является преобладающей причиной КП в западном мире, за которым следуют посткардиотомное воспаление и облучение средостения.[3] Туберкулез по-прежнему является причиной перикардита в развивающихся странах и у пациентов с ослабленным иммунитетом.[3] Клинические симптомы КП возникают из-за перегрузки жидкостью и снижения сердечного выброса. Физикальные данные могут включать расширение яремных вен вследствие высокого венозного давления, триаду Бека (гипотензия, парадоксальный пульс и приглушенность тонов сердца), симптом Куссмауля, перикардиальный шум, отек, асцит или кахексию. [1]

Первоначальные методы диагностики включают электрокардиографию, рентгенографию грудной клетки и эхокардиографию. Хорошо известным признаком КП на электрокардиограмме является снижение вольтажа во всех кривых, а на рентгенограммах грудной клетки вполне могут быть обнаружены кальцификации. Трансторакальная эхокардиография является наиболее полезным начальным методом исследования для пациентов с подозрением на КП. Характерные эхокардиографические (и гемодинамические) данные, наблюдаемые

при КП, обусловлены двумя физиопатологическими феноменами: взаимозависимостью желудочков, поскольку сердце ограничено ригидным перикардом, и потерей передачи через перикард изменений внутригрудного давления при дыхании. В норме падение внутригрудного давления при вдохе передается из легочных вен в левое предсердие, что приводит к благоприятному диастолическому градиенту давления наполнения левого желудочка (ЛЖ). При КП это падение давления не передается на левое предсердие, и нарушается раннее наполнение ЛЖ. Вследствие этого и взаимозависимости желудочков увеличивается объем правого желудочка (ПЖ) (протодиастолический сдвиг межжелудочковой перегородки). Другими эхокардиографическими признаками являются рестриктивное наполнение ЛЖ, нормальные или даже сверхнормальные скорости кровотока в области митрального клапана, и экспираторный диастолический поток реверсируется печеночные вены, без респираторных изменений расширенной нижней полой вены. Результаты инвазивной гемодинамической оценки во время катетеризации сердца могут подтвердить диагноз, а одновременная коронарография может определить анатомию коронарных артерий пациента до возможного хирургического вмешательства. У пациентов с КП типичные признаки катетеризации сердца включают повышенное давление в предсердиях. У пациентов, которым предстоит перикардэктомия, особенно у тех, кто ранее подвергался лучевой терапии, компьютерная томография (КТ) или магнитно-резонансная томография сердца (МРТ) дают дополнительную информацию о степени утолщения перикарда, кальцификации и рубцевания. Констриктивный перикардит имеет прогрессирующее, но вариабельное течение. Для большинства пациентов перикардэктомия является окончательным лечением с операционным риском от 5% до 10% и уровнем поздней смертности от 15% до 70%, в зависимости от нескольких факторов.[4] Здоровых пожилых пациентов с легкой констрикцией можно лечить консервативно с помощью диуретиков.[4]

Материалы и методы

Пациентка Н. 48 лет, поступила в НМИЦ Алмазова. Из анамнеза известно,

что в 2004г. выполнена костно-пластическая трепанация черепа в лобной области и аденомэктомия по поводу эндо-супраселлярной хромофобно-эозинофильной аденомы гипофиза. В июне 2010г. перенесла ангину, осложнившуюся пневмонией, в связи с чем была госпитализирована в инфекционную больницу по месту жительства, получала антибиотикотерапию терапию. На фоне пневмонии появились боли в грудной клетке, при обследовании обнаружен экссудативный перикардит. В дальнейшем - многократно госпитализировалась в стационары по месту жительства, отмечался положительный эффект от проводимой терапии (преднизолон 20 мг), однако после выписки отмечался рецидив выпота в полости перикарда.

В 2011 году с диагнозом рецидивирующий экссудативный перикардит проходила стационарное лечение в НМИЦ “им. В. А. Алмазова”. По данным эхокардиографии (ЭХОКГ) от 24.01.11г: фракция выброса (ФВ) 70%, легочная артерия (ЛА) 28 мм рт ст, ЛП 36, ЛЖ 43/26, МЖП 6, ЗС 9, расхождение листков перикарда до 3,5 см за задней, боковой и нижней стенкой, за правым желудочком (ПЖ) 23 мм, за верхушкой 9 мм. Был рекомендован прием препаратов: плаквенил 200 мг утром, преднизолон 20-30 мг/сут 3-6 мес, кортинеф 10 мг, омепразол 20 мг, л-тироксин 75 мкг натощак.

По данным магнитно-резонансной томографии головного мозга (МРТ ГМ) от 22.03.2016г: состояние после костно-пластическая трепанация черепа (КПТЧ) в лобной области, удаление хромофобно-эозинофильной аденомы гипофиза от 16.07.04г., курса дистанционной гамма-терапии. МРТ картина послеоперационных рубцовых изменений ХСО, послеоперационных глиозных изменений медиа-базаьных отделов лобных долей, постлучевой энцефалопатии. МРТ картина объемного образования пинеальной области с НСЗ (доброкачественная эпиндимома?). По данным МРТ сердца от 12.07.21: межжелудочковая перегородка (МЖП) 8 мм, задняя стенка (ЗС) 7 мм, конечно-диастолический размер (КДР) 33 мм, конечно-систолический размер (КСР) 25 мм, конечно-диастолический объем (КДО) 66 мм, конечно-диастолический объем (КСО) 37 мм, ФВ 41.4%, признаков

отека миокарда не выявлено, на постконтрастных МР томограммах патологическое накопление КВ в листках перикарда с локализацией преимущественно вокруг правого и левого желудочков, что обуславливает снижение ФВ. По сравнению с предыдущим исследованием определяется накопление КВ в листках перикарда вокруг левого предсердия (ЛП) и межпредсердной перегородки (МПП). Жидкость в полости перикарда в минимальном количестве. Отрицательная динамика по сравнению с исследованием 2019 г.

По ЭХОКГ от 12.11.21: ФВ 42%, КСО 30 мм, КДО 52 мм, МЖП 10 мм, ЗС 9 мм, ЛП 38 мм, объем ЛП 50 мм, трикуспидальная недостаточность (ТН) 1-2 степени, давление легочной артерии (ДЛА) 33 мм.рт.ст., ПЖ 34 мм, яркий утолщенный перикард. По данным компьютерной томографии органов грудной клетки (КТ ОГК) от 20.04.2021г: двусторонний малый гидроторакс. Количественная лимфоаденопатия средостения. Асцит. На ультразвуковом исследовании органов брюшной полости (УЗИ ОБП) от 20.04.2021г: УЗИ признаки хронической сердечной недостаточности (ХСН), застойная печень, диффузные изменения ткани печени по типу фиброза.

Со слов, летом 2021 года проводился лапароцентез в связи с асцитом. Последние 2 года отмечает нарастание одышки до III-IV функционального класса , усиливается в горизонтальном положении (спит на 5-6 подушках), постоянную отечность лица и рук, онемение кистей рук по утрам, периодические перебои в работе сердца,, периодическую колющую, сжимающую и ноющую боль в области сердца, длительностью до 30 мин., иррадиирует в левое плечо, купируется приемом валидола, постоянную слабость и утомляемость, нарушенный сон и затрудненность пробуждения. По данным ЭХОКГ от 15.02.2022г - аорта 28 мм, ЛП 41 мм, МЖП 8 мм, ЗС 7 мм, КДО 57 мм, КСО 28 мм, УО 29, ФВ 50%, ДЛА 28 мм.рт.ст. Желудочки небольшого размера. Предсердия визуально выглядят расширенными по отношению к желудочкам. Парадоксальное движение МЖП по типу "шифт-дрейф", характерное для констрикции. Зон нарушений локальной сократимости левого желудочка (ЛЖ) не выявлено. Глобальная сократительная

способность ЛЖ легко снижена за счет парадоксального движения МЖП. Рестриктивный тип диастолической дисфункции ЛЖ. Сократительная способность ПЖ снижена (S"7 см/с). Изменение пика Е на митральном и трикуспидальном клапанах на дыхании в пределах нормы (<40%). Высота волны Е (в тканевом доплере) исключает рестрикцию и характерно для констрикции. Перикард уплотнен, с участками адгезии. Расхождение листков перикарда с неоднородным содержимым за правым желудочком 7-9 мм.

Амбулаторно консультирована кардиохирургом НМИЦ им. В. И. Алмазова - показана госпитализация на кардиологическое отделение. Обследование по программе диагностики констриктивного перикардита, в том числе зондирование камер сердца с оценкой КДД ЛЖ, давления в ПП. По результатам обсуждение консилиумом на предмет возможности хирургического лечения - перикардэктомии. Настоящая госпитализация в плановом порядке для дообследования, решения вопроса о дальнейшей тактике ведения.

Манометрия правых камер сердца и ЛА (мм. рт. ст.) от 28.03.2022г: : PA: 29/18/23; RV: 30/14/20; RA: 20/15/18; Art: 117/73/80; PCW: 18; LV: 105/16/24; КДД ЛЖ: 18; КДД ПЖ: 19; Заключение: гемодинамическая картина констриктивного перикардита. Пациентка обсуждена на консилиуме в составе зав. ССХ3 Гребенника В.К., проф. Моисеевой О.М., проф. Баутина А.Е., зав. 7 КО Семенова А.П., л/в Махматовой Т.Л. - пациентке показана перикардэктомия в данную госпитализацию.

На отделении проводилась подготовка по протоколу КХЛ - к оперативному лечению подготовлена. Госпитализирована для проведения оперативного лечения.

Результаты

Выполнена прямая манометрия ВПВ: ЦВД 26 мм.рт.ст. В качестве доступа выбрана срединная стернотомия. При ревизии определяется уплотнение перикарда, по передней, диафрагмальной, левой и правой боковых поверхностях. Кинетика камер сердца практически отсутствует. Выполнена перикардэктомия в области передней поверхности левого желудочка, боковой поверхности и верхушки,

передней и частично диафрагмальной поверхности правого желудочка. (Фото 1) При контрольной манометрии ВПВ: ЦВД 16 мм.рт.ст, отмечается улучшение кинетики камер сердца.. Гемостаз. 3 дренажа (в правую плевральную полость, в левую плевральную полость, в полость перикарда). 2 электрода ВЭКС. Послойное ушивание п\о раны. Ас. наклейка.

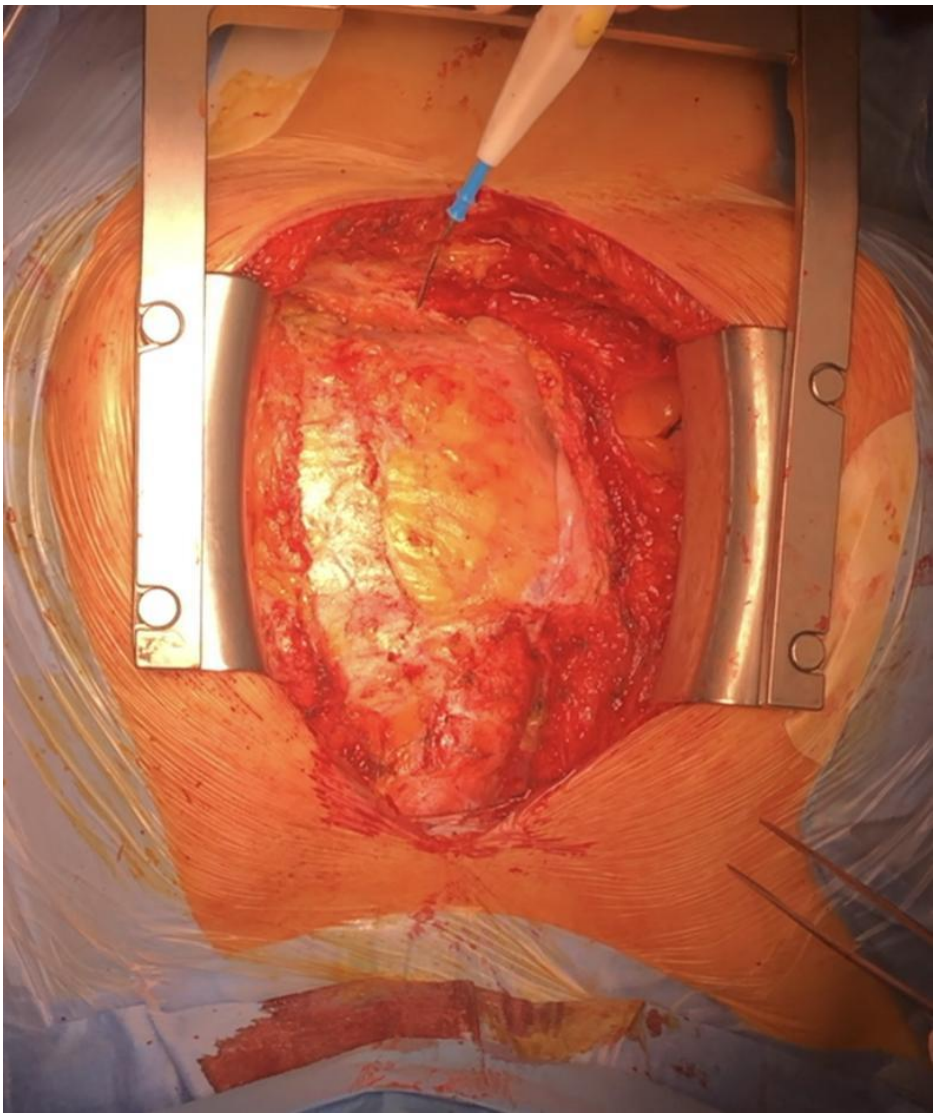

Фото 1. Выполнение перикардэктомии.

Заключение

Данный клинический случай доказывает, что перикардэктомия является радикальным методом лечения, в результате которой можно достичь полного регресса клинической симптоматики уже в течение госпитального периода.

Представленный клинический случай демонстрирует особенности диагностики и эффективности хирургического лечения констриктивного перикардита.

Литература:

1. Burak Can Depboylu, Parmeseeven Mootoosamy, Nicola Vistarini, Ariane Testuz, Ismail El-Hamamsy, Mustafa Cikirikcioglu. Surgical Treatment of Constrictive Pericarditis. Heart Inst J. 2017 Apr 1;44(2):101-106. doi: 10.14503/THIJ-16-5772;
2. Shabetai R. The pericardium. Norwell (MA): Kluwer Academic Publishers; 2003. p. 1-50.
3. Maisch B, Seferovic PM, Ristic AD, Erbel R, Rienmuller R, Adler Y, et al. Guidelines on the diagnosis and management of pericardial diseases executive summary; the task force on the diagnosis and management of pericardial diseases of the European Society of Cardiology. Eur Heart J 2004;25(7):587-610. doi: 10.1016/j.ehj.2004.02.002.
4. Szabo G, Schmack B, Bulut C, Soos P, Weymann A, Stadtfeld S, Karck M. Constrictive pericarditis: risks, aetiologies and outcomes after total pericardiectomy: 24 years of experience. Eur J Cardiothoracic Surg 2013;44(6):1023-8. doi: 10.1093/ejcts/ezt138.

References:

1. Burak Can Depboylu, Parmeseeven Mootoosamy, Nicola Vistarini, Ariane Testus, Ismail El-Hamamsy, Mustafa Cikirikcioglu. Surgical Treatment of Constructive Pericarditis. Heart Int J. 2017 Apr 1;44(2):101-106. doi: 10.14503/THIJ-16-5772;
2. Shabetai R. The pericardium. Norwell (MA): Kluwer Academic Publishers; 2003. p. 1-50.
3. Maisch B, Seferovic PM, Ristic AD, Erbel R, Rienmueller R, Adler Y, et al. Guidelines on the diagnosis and management of pericardial diseases executive summary; the task force on the diagnosis and management of pericardial diseases of the European Society of Cardiology. Eur Heart J 2004;25(7):587-610. doi: 10.1016/J.hey.2004.02.002.

4. Szabo G, Shock B, Bulat C, Soap, Weymann A, Stadtfeld S, Arc M. Constructive pericarditis: risks, aetiologies and outcomes after total pericardiectomy: 24 years of experience. Eur J Cardiothoracic Surgery 2013;44(6):1023-8. doi: 10.1093/ejcts/ezt138.

© Калмыков В.С., Дьяченко Я.А., Гребенник В.К., 2022 Научно-образовательный журнал для студентов и преподавателей «StudNet» №6/2022.

Для цитирования: Калмыков В.С., Дьяченко Я.А., Гребенник В.К. КЛИНИЧЕСКИЙ СЛУЧАЙ УСПЕШНОЙ ПЕРИКАРДЭКТОМИИ// Научно- образовательный журнал для студентов и преподавателей «StudNet» №6/2022.